УДК 616.65-006.6-07(075.83)

ИММУНОГИСТОХИМИЧЕСКИЕ И ЭЛЕКТРОННОМИКРОСКОПИЧЕСКИЕ ОСОБЕННОСТИ ОПУХОЛЕВОГО РОСТА ПРЕДСТАТЕЛЬНОЙ ЖЕЛЕЗЫ В ПОЛИМОРБИДНОМ КОНТИНУУМЕ ЧЕЛОВЕКА

[1]Павлова Т.В., [1]Белянский К.Д., [1]Першин Е.В., [1]Бессмертный Д.В., [2]Маслов П.В., [1]Павлов И.А., [1]Прощаев К.И., [1]Комисов А.А.

[1]ФГАОУ ВПО «Белгородский государственный национальный исследовательский университет», Белгород, e-mail: pavlova@bsu.edu.ru;

[2]АНО «Научно-исследовательский медицинский центр "Геронтология„»,
Москва, e-mail: zodiak@inbox.ru

Чаще всего раком предстательной железы заболевают в возрасте 50 лет и старше. Поэтому считается целесообразным проведение скрининговых мероприятий у мужчин, начиная с 40–50 лет. Среди диагностических тестов особое значение имеют морфологические методы исследования. Иммуногистохимические методы на сегодняшний день являются обязательной частью любых исследований. Известна диагностическая и прогностическая эффективность того или иного маркера. Однако ни один из них до сих пор не используется в широкой клинической практике, что объясняется отсутствием комплексного подхода к иммуногистохимической диагностике рака. В первую группу маркеров можно отнести различные цитокератины, определяемые в базальном эпителии. Другим маркером, характерным для нормального железистого и опухолевого эпителия простаты, является простатическая кислая фосфатаза (PSAP). Ее экспрессия весьма близка к экспрессии PSA. Для оценки биологической агрессивности опухоли используются иммуногистохимические реакции с антителами к Ki-67 (пролиферативная активность), bcl-2 и p53 (апоптоз), кадхерин E и бетакатенин (межклеточная адгезия) и другие. Это вторая группа иммуногистохимических маркеров. При иммуногистологическом исследовании больных с III стадией рака была выявлена минимальная или отсутствующая экспрессия высокомолекулярного цитокератина. В строме среди желез имелись разрастания измененных ацинарных структур, образованных однорядным светлым эпителием с экспрессией PSA и слабой экспрессией рацемазы. Количество Ki67+ клеток в опухолях преимущественно 1–2 % .

Ключевые слова: полиморбидность, рак предстательной железы, иммуноморфология

IMMUNNOHISTOCHEMICAL AND ELECTRONOMICROSCOPIC TUMOR GROWTH CHARACTERISTICS OF PROSTATE CANCER IN HUMAN POLYMORBIDITY CONTINUUM

[1]Pavlova T.V., [1]Beljanskij K.D., [1]Pershin E.V., [1]Bessmertnyj D.V., [2]Maslov P.V., [1]Pavlov I.A., [1]Praschayeu K.I., [1]Komisov A.A.

[1]Belgorod National Research University, Belgorod, e-mail: pavlova@bsu.edu.ru;
[2]АНО «Научно-исследовательский медицинский центр «Геронтология»,
Москва, e-mail: zodiak@inbox.ru

Most often ill with prostate cancer at age 50 and older. It is therefore considered expedient to hold screening events in men, ranging from 40–50 years. Among the diagnostic tests are particularly important morphological methods. Immunohistochemical methods to date are a mandatory part of any research. Known diagnostic and prognostic performance of a particular marker. However, none of them are still not used in clinical practice, due to the lack of an integrated approach to the immunohistochemical diagnosis of cancer. The first group of markers include various cytokeratins, as defined in the basal epithelium. Another marker characteristic of the normal glandular epithelium and tumor prostate, prostatic acid phosphatase is (PSAP). Her expression is very similar to the expression of PSA. To assess the biological aggressiveness of the tumor using immunohistochemical reactions with antibodies to Ki-67 (proliferative activity), bcl-2 and p53 (apoptosis), and E cadherin betakatenin (intercellular adhesion), and others. This second group of immunohistochemical markers. When immunogistologicheskom study of patients with stage III was found minimal or absent expression of high molecular weight cytokeratin. In the stroma of the glands were altered proliferation of acinar structures formed by single-row pale epithelium with the expression of PSA and a weak expression of racemase. The number of Ki67 + cells in tumors predominantly 1–2 %.

Keywords: polymorbidity, prostate cancer, immunomorphology

Едва ли можно назвать другую проблему в современной медицине, которая привлекала бы столь пристальное внимание не только клиницистов, но и морфологов, рентгенологов, фармакологов, как рак предстательной железы (РПЖ). Половые гормоны стимулируют рост клеток ПЖ. Дисбаланс половых гормонов, развивающийся в организме стареющего мужчины, приводит к нарушению механизмов контроля за ростом клеток предстательной железы, что приводит к появлению опухоли. Чаще всего РПЖ заболевают в возрасте 50 лет и старше, однако среди мужчин с отягощенной наследственностью (сыновья и братья больных раком простаты) вероятность заболевания увеличивается с 40 лет. Поэтому считается целесообразным проведение скрининговых мероприятий у мужчин, начиная с 40–50 лет. Верхняя возрастная

граница для лиц, подлежащих профилактическому обследованию в целях выявления доклинических форм рака простаты, обычно определяется к 70–75 годам [2].

Известно, что к 70 годам здоровье большинства мужчин подорвано хроническими заболеваниями, главным образом болезнями сердечно-сосудистой системы, в связи с чем у пациентов имеются серьезные противопоказания к выполнению обширных и травматичных радикальных операций по поводу РПЖ. Оценка тяжести общесоматической патологии часто приводит к печальному заключению, что ожидаемая продолжительность жизни больного составит менее 10 лет.

Среди диагностических тестов особое значение имеют морфологические методы исследования [1]. Для этого наибольшее распространение в настоящее время приобрела методика трансректальной пункционной мультифокальной биопсии предстательной железы (ПЖ) под визуальным ультразвуковым контролем. Иммуногистохимические методы на сегодняшний день являются обязательной частью любых исследований [8].

В первую группу маркеров можно отнести различные цитокератины, определяемые в базальном эпителии. При РПЖ экспрессия p63 значительно снижается, что выявляется при иммуногистохимическом исследовании [9]. Предстательная железа – гормонально зависимый орган. Как известно, андрогены и эстрогены обладают способностью стимулировать пролиферативные процессы в предстательной железе, однако, действуют они при этом на разные структуры. Другим маркером, характерным для нормального железистого и опухолевого эпителия простаты, является простатическая кислая фосфатаза (PSAP). Ее экспрессия весьма близка к экспрессии PSA [4].

Для оценки биологической агрессивности опухоли используются иммуногистохимические реакции с антителами к Ki-67 (пролиферативная активность), bcl-2 и p53 (апоптоз), кадхерин E и бета-катенин (межклеточная адгезия) и другие. Это вторая группа иммуногистохимических маркеров [5].

Важное значение имеет использование матриксных протеиназ и их ингибиторов, которые определяют инвазивные свойства опухоли. На протяжении последних лет открыто значительное количество рецепторов, ферментов, структурных белков, которые полноправно могут считаться маркерами РПЖ. Для одних доказана важная роль в патогенезе опухоли, для других – высокая органоспецифичность.

Главным компонентом скрининга в настоящее время, безусловно, является количественное определение в сыворотке крови простатического специфического антигена (ПСА). Он представляет собой гликопротеин, вырабатываемый секреторным эпителием простаты и обеспечивающий разжижение эякулята. В практике это органоспецифический, но не раково-специфический маркер. Таким образом, уровни ПСА могут быть повышены при доброкачественной гиперплазии предстательной железы, простатите и других доброкачественных заболеваниях [3, 6].

Известна диагностическая и прогностическая эффективность того или иного маркера. Однако ни один из них до сих пор не используется в широкой клинической практике, что объясняется отсутствием комплексного подхода к иммуногистохимической диагностике рака.

Цель исследования: иммуногистохимическое изучение РПЖ при простатэктомии.

Материалы и методы исследования

На базе Белгородского областного онкологического диспансера с 2008 по 2011 гг. проведено изучение 134 больных РПЖ. 35 больным перед простатэктомией выполнялась мультифокальная биопсия предстательной железы под УЗИ-контролем.

Для гистологического исследования при световой микроскопии из операционного материала вырезались кусочки, которые маркировали и затем фиксировали в 10%-ном растворе формалина, забуфференном по Лилли при pH-7,4, затем заливались в парафин по обычной методике. Иммуногистохимическое исследование проводилось с применением антител фирмы «Дако» (Дания). Выбраны следующие маркеры: (P504S) p63 – Ki67.

Серийные срезы толщиной 3–5 мкм депарафинировали по стандартной схеме, затем окрашивали гематоксилином и эозином. После заливки кусочков в парафин на микротоме приготавливали срезы с последующей окраской их гематоксилином и эозином. Образцы просматривали и фотографировали в световом микроскопе «TOPIC – T» CETI (Нидерланды).

Подготовка образцов для просмотра и фотографирования осуществлялась на микротоме LKB-Y, на ультратоме LKB-Y (Швеция). Трансмиссионная электронная микроскопия проводилась на электронных микроскопах «JEM» (Япония) и «Philips» (Нидерланды).

Результаты исследования и их обсуждение

Нами показано, что больные РПЖ наблюдались преимущественно в возрасте от 61 года до 80 лет. В половине случаев это были больные с III стадией (62 человека). Затем последовательно следовали: IV (38), II (37), I (2). По методам лечения больные равномерно распределялись в группах. В группе больных «гормональная терапия», представленной 45 случаями, в течение

2-летнего срока наблюдения прогрессирование болезни отмечалось в 7 случаях, 2 пациента умерли от прогрессирования болезни. Таким образом, общая и специфическая выживаемость в данной группе составила 95,5 %, безрецидивная выживаемость – 75 %. Больным после прогрессирования болезни назначалась химиотерапия (2 больных), вторая линия гормональной терапии – лечение синестролом (3 больных), лучевая терапия на предстательную железу (2 больных). В данной группе 11 больных имели метастатическое поражение костей скелета, по поводу чего в 9 случаях проводилась паллиативная лучевая терапия на область метастазов в кости. В этой группе больных отмечалось наибольшее увеличение качества жизни. Все больные с метастатическим поражением костей скелета получали лечение бифосфонатами. В группе больных «гормональная терапия» 27 пациентов получали лечение в режиме максимальной андрогенной блокады (МАБ), остальным 18 больным была произведена кастрация (15 больных), либо лечение аналогами ЛГРГ без назначения антиандрогенов (3 больных) (таблица).

Распределение больных в группах по возрасту в зависимости от методов лечения

Возраст, лет	Кастрация ± гормонотерапия	Кастрация + лучевая терапия	Кастрация + лучевая терапия + ТУР	Радикальная простатэктомия
Менее 50			2	3
51–60	4	10	8	7
61–70	24	14	12	8
71–80	12	8	8	5
Старше 80	5	3	1	

При изучении гистологической характеристики больных с РПЖ было показано, что гистологически наблюдались следующие формы РПЖ: умеренно дифференцированная аденокарцинома (баллы по Глиссону 6–7), мелкоклеточная аденокарцинома (баллы по Глиссону 8–9), инвазивная аденокарцинома (5), мелкоацинарная аденокарцинома (6), низкодифференцированная аденокарцинома (9). При простатэктомии мы также отмечали умеренно дифференцированную аденокарциному (баллы по Глиссону 5–7), мелкоклеточную аденокарциному (баллы по Глиссону 8), инвазивную аденокарциному (8), мелкоацинарную аденокарциному (6), низко дифференцированную аденокарциному (9).

Было показано, что при аденокарциноме простаты опухоль представляла собой плотный узел беловато-серого или желтоватого цвета, иногда содержащий мелкие кисты. Границы узла зачастую размыты. Гистологически видно, что опухоли были преимущественно представлены мелкоацинарным темноклеточным вариантом, когда мелкие ацинарные структуры располагались в хорошо выраженной строме. Это подтверждается и с помощью растровой электронной микроскопии. В крупноацинарных карциномах предстательной железы железистые структуры могут быть образованы одним слоем кубических или высоких призматических клеток или местами скопления их в несколько слоев, иногда с формированием папиллярных структур. На общем фоне выделяются скопления клеток, рыхло соединенных между собой в неправильную овальную форму.

При иммуногистологическом исследовании было видно, что ткань предстательной железы с наличием в фиброзно-мышечной строме желез, выстланных цилиндрическим, местами низким кубическим эпителием, экспрессирующим PSA, рецепторы андрогена с сохранным, местами нерегулярным слоем базальных клеток, экспрессирующих высокомолекулярный цитокератин (клон 34bE12) и p63. В описанных железах отсутствует слой базальных клеток. Экспрессия высокомолекулярного цитокератина (клон 34bE12) и p63 минимальна или отсутствует. В отдельных железах отмечается пролиферация эпителиоцитов с укрупнением ядер, формированием псевдомногорядных и папиллярных структур.

Также в строме среди нормальных простатических желез имеются разрастания округлых, овальных, угловатых ацинарных структур, образованных однорядным светлым эпителием с экспрессией PSA и слабой экспрессией рацемазы (p504s) и рецепторов андрогена. В описанных железах отсутствует слой базальных клеток. Количество Ki67+ клеток в опухоли различно и составляет от 1–2 до 12 %. Однако в большинстве своем (20 случаев) их содержание составляло 1–2 % (рис. 1).

Электронномикроскопические исследования показали, что при исследовании наблюдается полиморфизм клеток. Опухоли с признаками низкой степени дифференцировки были представлены клетками

с электронно-плотной темной цитоплазмой или, что наблюдалось чаще, клетками с бедной органеллами цитоплазмой и уродливыми ядрами с многочисленными глубокими инвагинациями. Дифференцированные формы рака были представлены клетками, содержащими продолговатой формы ядра и большее число органелл. В цитоплазме клеток двух групп выявлены четко контурированные коллагеновые волокна (рис. 2).

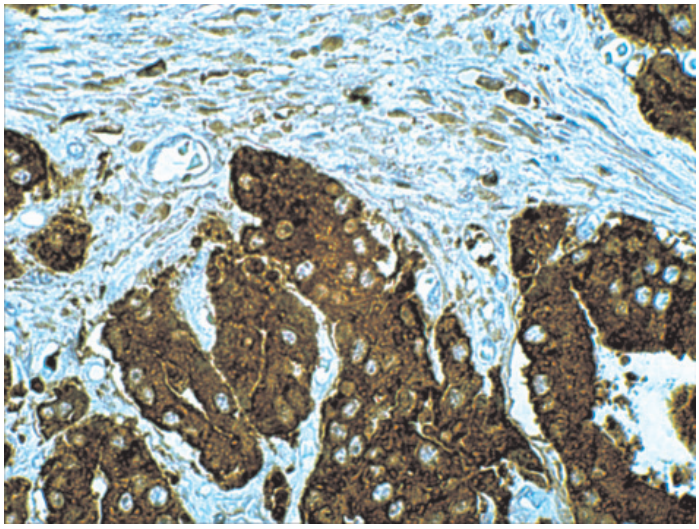

а

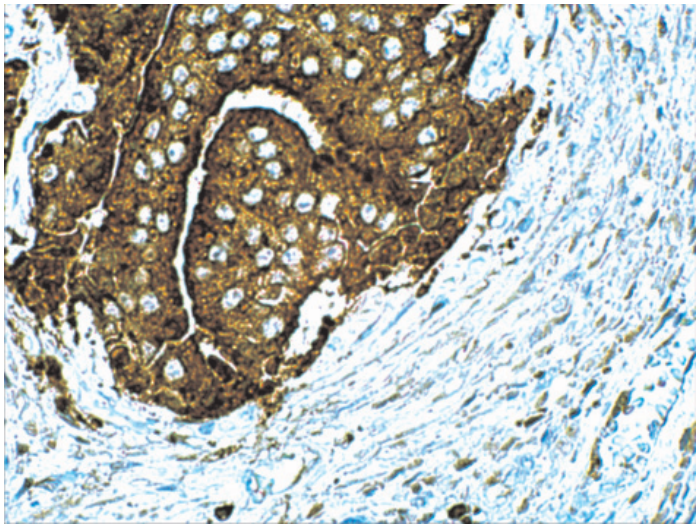

б

Рис. 1. Ткань предстательной железы с аденокарциномой. Наличие в фиброзно-мышечной строме желез с измененной формой. Экспрессия Ki67 в опухоли. Иммуногистохимия: а – ×200; б – ×400

Заключение

Таким образом, нами показано, что больные РПЖ наблюдались преимущественно в возрасте от 61 года до 80 лет. Это были больные с III стадией. При иммуногистологическом исследовании была выявлена минимальная или отсутствующая экспрессия высокомолекулярного цитокератина. В строме среди желез имелись разрастания измененных ацинарных структур, образованных однорядным светлым эпителием с экспрессией PSA и слабой экспрессией рацемазы. Количество Ki67+ клеток в опухолях преимущественно 1–2 %.

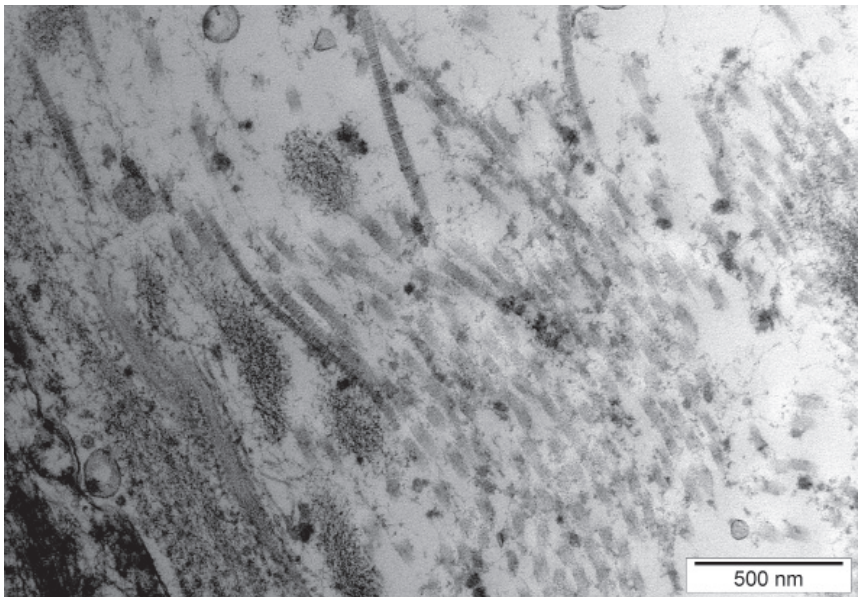

Рис. 2. Ткань предстательной железы с аденокарциномой. В клетках видны нити коллагена 1-го и 3-го типа. Трансмиссионная электронная микроскопия

Список литературы

1. Маршев С.В. Морфологическая диагностика заболеваний предстательной железы у пожилых // Здоровье пожилых людей. – 2000. – С. 49–51.

2. Рак предстательной железы / Н Е. Кушлинский и др. – М.: Изд-во РАМН, 2002. – 427 с.

3. Ashley T. Recurrent PSA after prostatectomy for prostate cancer: implications of PSA doubling time // J. Insur Med. – 2003. – Vol. 35. – P. 3–4.

4. Evans A.J. Alpha-methylacyl CoA race-mase (P504S): overview and potential uses in diagnostic pathology as applied to prostate needle biopsies // J. Clin. Pathol. – 2003. – Vol. 56. – P. 892–897.

5. Expression of pi20, Ki-67 and PCNA as proliferation biomarkers in imprint smears of prostate carcinoma and their prognostic value / A. Bantis [et al.] // Cystopathology. – 2004. – Vol. l5 (1). – P. 25–31.

6. Hanks G.E. Post-treatment PSA Nadir Predicts Prostate Cancer Outcome / G.E. Hanks, A. Hanlon // Oncology. – 2002. – Vol. 11, № 1. – P. 142–151.

7. Revelos K. P27(kip1) and Ki-67 (MIB1) immunohistochemical expression in radical prostatectomy specimens of patients with clinically localized prostate cancer / K. Revelos [et al.] // In Vivo. – 2005. – Vol. 19. – № 5. – P. 911– 920.

8. Elevated expression of valosin-containing protein (p97) is associated with poor prognosis of prostate cancer / Y. Tsujimoto [et al.] // Clin. Cancer Res. – 2004. – Vol.10 (9). – P. 12–3007.

9. Jiang Z. Using an AMACR (P504S)/34betaE12/p63 cocktail for the detection of small focal prostate carcinoma in needle biopsy specimens / Z. Jiang [et al.] /Am J. Clin. Pathol. – 2005. – Vol. 123. – № 2. – P. 231–236.

References

1. Marshev S.V. Morfologicheskaja diagnostika zabolevanij predstatelnoj zhelezy u pozhilyh // Zdorov'e pozhilyh ljudej. 2000. pp. 49–51.

2. Rak predstatelnoj zhelezy / N. E. Kushlinskij [i dr.] M.: Izd-vo RAMN. 2002. 427 p.

3. Ashley T. Recurrent PSA after prostatectomy for prostate cancer: implications of PSA doubling time / T. Ashley // J. Insur Med. 2003. Vol. 35. pp. 3–4.

4. Evans A.J. Alpha-methylacyl CoA race-mase (P504S): overview and potential uses in diagnostic pathology as applied to prostate needle biopsies // J. Clin. Pathol. 2003. Vol. 56. pp. 892–897.

5. Expression of pi20, Ki-67 and PCNA as proliferation biomarkers in imprint smears of prostate carcinoma and their prognostic value / A. Bantis [et al.] // Cystopathology. 2004. Vol. l5 (1). pp. 25–31.

6. Hanks G.E. Post-treatment PSA Nadir Predicts Prostate Cancer Outcome / G.E. Hanks, A. Hanlon // Oncology. 2002. Vol. 11, no. 1. pp. 142–151.

7. Revelos K. P27(kip1) and Ki-67 (MIB1) immunohistochemical expression in radical prostatectomy specimens of patients with clinically localized prostate cancer / K. Revelos [et al.] // In Vivo. 2005. Vol. 19. no. 5. pp. 911– 920.

8. Elevated expression of valosin-containing protein (p97) is associated with poor prognosis of prostate cancer / Y. Tsujimoto [et al.] // Clin. Cancer Res. 2004. Vol.10 (9). pp. 12–3007.

9. Jiang Z. Using an AMACR (P504S)/34betaE12/p63 cocktail for the detection of small focal prostate carcinoma in needle biopsy specimens / Z. Jiang [et al.] /Am J. Clin. Pathol. 2005. Vol. 123. no. 2. pp. 231–236.

Рецензенты:

Кветной И.М., д.м.н., профессор, заместитель директора по научной работе Санкт-Петербургского института биорегуляции и геронтологии СЗО РАМН, г. Санкт-Петербург;

Ильницкий А.Н., д.м.н., первый заместитель директора Автономной некоммерческой организации «Научно-исследовательский медицинский центр "Геронтология„»», г. Москва.

Работа поступила в редакцию 29.06.2012.