УДК 616.12:616-092.9

СРАВНИТЕЛЬНЫЙ АНАЛИЗ ИЗМЕНЕНИЙ В СТРУКТУРЕ МИОКАРДА ПРИ РАЗДЕЛЬНОМ И СОЧЕТАННОМ ПОСТИНФАРКТНОМ И ДИАБЕТИЧЕСКОМ ПОРАЖЕНИИ СЕРДЦА

Егорова М.В., Крахмаль Н.В., Афанасьев С.А., Роговская Ю.В., Попов С.В.
ФГБУ «НИИ кардиологии» СО РАМН, Томск, e-mail: mwegorova@yandex.ru

Проведено сравнительное исследование изменений в структуре миокарда при экспериментально вызванном диабетическом и постинфарктном поражении сердца крысы. На светооптическом и электронно-микроскопическом уровнях показано, что при обеих патологиях наблюдаются однотипные структурные изменения миокарда: очаговый и диффузный стромы миокарда, миоцитолиз, миоцитолизис, глыбчатый распад кардиомиоцитов, деструктивные изменения в митохондриях (разрушение крист, просветление матрикса, неупорядоченное расположение), смещение, «расплетание», неправильная ориентация, разрывы и фрагментация миофибрилл. Наибольшая выраженность указанных изменений наблюдалась в группе животных с постинфарктным поражением сердца. Однако при сочетании патологий «инфаркт+диабет» структурные нарушения миокарда менее выражены относительно отдельных патологий. Обсуждается предположение, что меньшая распространенность и глубина структурных изменений миокарда при сочетанной патологии обусловлена меньшим проявлением метаболических расстройств вследствие перекрестной адаптации.

Ключевые слова: кардиомиоциты, диабет, инфаркт, сочетанная патология, структура, адаптация

COMPARATIVE ANALYSIS OF CHANGES IN THE MYOCARDIAL STRUCTURE AT THE SEPARATE AND COMBINED POST-INFARCTION AND DIABETIC HEART DAMAGES

Egorova M.V., Krakhmal N.V., Afanasiev S.A., Rogovskaya Y.V., Popov S.V.
FSBI «RI Cardiology» SB RAMS, Tomsk, e-mail: mwegorova@yandex.ru

A comparative study of changes in the structure of the myocardium in experimentally induced diabetic and post-infarction damages of rat heart was conducted. At the light and electron microscopic levels was showed that both pathologies led to similar structural changes in the myocardium: fibrosis of the myocardial stoma, myocytolysis, violation in nuclear and cardiomyocyte contractile apparatus, breaks and fragmentation of myofibrils, destructive changes in the mitochondria (the destruction of cristae, enlightenment matrix of random arrangement of mitochondria). The highest intensity of these changes was observed in the group of animals with lesions of post-infarction heart failure. With the combination of pathologies «myocardial infarction + diabetes» was found that the signs of structural defects of myocardium less pronounced compared with individual pathologies. The hypothesis that the relative preservation of myocardial structure in comorbidity due to the lower expression of metabolic disorders as a result of cross-adaptation was discussed.

Keywords: cardiomyocytes, myocardial infarction, diabetes, the combined pathology, structure, adaptation

Хорошо известно, что одинаковые по силе, но разные по длительности воздействия вызывают качественно разные ответные реакции живой ткани. При этом необходимо учитывать также и условия, в которых находился организм или орган к моменту того или иного воздействия. Примером этого может служить явление кросс-адаптации, когда приспособление к какому-либо уже имеющемуся воздействию изменяет чувствительность к другим, качественно близким раздражителям [3].

Хорошо известно, что нарушения метаболизма миокарда при ишемической и диабетической кардиомиопатии имеют много общего [1]. Но при одинаковой выраженности коронарной недостаточности у больных с сахарным диабетом (СД) в несколько раз выше риск летального исхода после острого инфаркта миокарда [6]. С другой стороны, показано, что индукция СД при развитии постинфарктного ремоделирования сердца лабораторных животных способствует сохранению энергетического метаболизма миокарда и сократительной функции сердца [4, 10]. Несмотря на некоторые предположения, выдвинутые в этих работах, в целом механизмы данного феномена во многом остаются неизвестны.

Цель работы – исследовать структурные изменения миокарда при постинфарктном и диабетическом поражении сердца, в условиях их раздельного и сочетанного развития в эксперименте.

Материал и методы исследования

Исследования проведены на половозрелых крысах-самцах линии Вистар массой 250–300 г. Были сформированы следующие группы: I группа (контрольная) – интактные животные; II группа – животные после моделирования инфаркта; III группа – животные с индуцированным диабетом – СД; IV группа – животные с сочетанием патологий «инфаркт + СД» (таблица).

Для моделирования инфаркта миокарда животным под эфирным наркозом накладывали лигатуру в верхней трети левой передней нисходящей коронарной артерии [2]. Развитие постинфарктных изменений верифицировали морфологически, как опи-

сано ранее [2, 4]. Сахарный диабет индуцировали однократным введением стрептозотоцина («Sigma», США) в дозе 60 мг/кг внутрибрюшинно, разведенного 0,01 моль/л цитратным буфером (pH 4,5) [2]. Верификацию осуществляли по увеличению концентрации глюкозы в крови крыс в 3–4,5 раза, снижению массы тела, развитию полиурии и полидипсии [2, 4].

Экспериментальные группы животных

Группы животных	Время между моделированием первой и второй патологии (недели)	Время между моделированием второй патологии и забоем животных (недели)	Общая длительность патологического воздействия (недели)	Число крыс в группе (n)
I	–	–	–	5
II	6	–	6	5
III	6	–	6	5
IV	4	2	6	5

Для моделирования сочетанной патологии через 4 недели после коронароокклюзии животным однократно вводили стрептозотоцин в дозе 60 мг/кг внутрибрюшинно [2].

Всех животных содержали в стандартных условиях вивария. Животных выводили из эксперимента, используя рауш-наркоз.

Для морфологического исследования у животных II и IV групп использовали фрагменты сохранного миокарда левого желудочка, примыкающего к рубцовой зоне. У животных I и III групп образцы брали из анатомически сопоставимых участков. Образцы фиксировали в 10% нейтральном формалине. Осуществляли стандартную гистологическую проводку в спиртах и заливку материала в парафин. Готовили серийные срезы толщиной 4–5 мкм, которые окрашивали гематоксилин-эозином и пикрофуксином по методу Ван Гизона.

Параллельно из тех же участков миокарда проводили забор материала для электронной микроскопии. Образцы фиксировали сначала 2,5% глютаровым альдегидом, а затем в 1% растворе четырехокиси осмия. Полученный материал дегидратировали в этиловых спиртах восходящей концентрации и заливали в арадилат. Ультратонкие срезы толщиной 30–60 нм готовили на ультратоме «Ultrotom 111». Полученные срезы наносили на сетки с формваровым покрытием и контрастировали 2% уранилацетатом и цитратом свинца.

Микроскопическое исследование срезов на светооптическом уровне выполняли, используя бинокулярный микроскоп Karl Zeis «Axiolab A1». Оценивали следующие гистологические параметры: наличие и выраженность периваскулярного фиброза, диффузного и мелкоочагового фиброза и мононуклеарной инфильтрации стромы миокарда. При исследовании кардиомиоцитов оценивали наличие и выраженность миоцитолиза, миоцитолизиса и глыбчатого распада. Методом трансмиссионной электронной микроскопии исследовали кардиомиоциты для выявления изменений в ультраструктуре митохондрий и миофибрилл. Полученные препараты просматривали в электронном микроскопе «JEM-100CX11» («JEOL», Япония) с апертурной диафрагмой 25–30 мкм при ускоряющем напряжении 80 кВ.

Результаты исследования и их обсуждение

Типичный вид миокарда крыс контрольной группы и животных с монопатологиями представлен на рис. 1. Показано, что по сравнению с контрольными животными для миокарда крыс с постинфарктным кардиосклерозом характерны разобщенность, частичная фрагментация и неупорядоченность расположения мышечных волокон. В клетках определяются дегенеративные изменения: глыбчатый распад цитоплазмы миоцитов, миоцитолиз, миоцитолизис. В миокарде животных с СД наблюдались однотипные структурные изменения, однако степень выраженности миоцитолиза и миоцитолизиса была менее значима. Наряду с этим в обеих патологических группах отмечались признаки полиморфизма ядер, утрата кардиомиоцитами поперечной исчерченности и матовость цитоплазмы. В строме миокарда выявлялись умеренно выраженные мононуклеарная инфильтрация, диффузный и мелкоочаговый кардиосклероз, периваскулярный фиброз (рис. 1, Б-Е). Полученные данные демонстрируют, что в условиях эксперимента при ишемической и диабетической кардиомиопатии миокард имеет схожие структурные изменения, что сопровождается одинаково выраженными метаболическими и функциональными расстройствами, как показано нами ранее [4, 10].

Исследование структуры миокарда при сочетанной патологии (рис. 2) показало наличие менее выраженных в сравнении с монопатологиями деструктивных изменений миокарда. При сочетанной патологии в миокарде отмечалось более упорядоченное и компактное расположение пучков мышечных волокон. При этом межклеточные пространства были слегка расширены за счет тонких прослоек интерстициальной ткани, представленных тонкими, извилистыми коллагеновыми волокнами и фибробластами (рис. 2, А). Диффузный и мелкоочаговый фиброз стромы миокарда, а также периваскулярный фиброз в миокарде крыс с сочетанной патологией были выражены слабо (рис. 2, Б–В) и регистрировались

лишь в половине случаев. Мононуклеарная инфильтрация стромы миокарда также была обнаружена лишь в половине случаев наблюдения и характеризовалась более слабой выраженностью, чем в группах с монопатологиями.

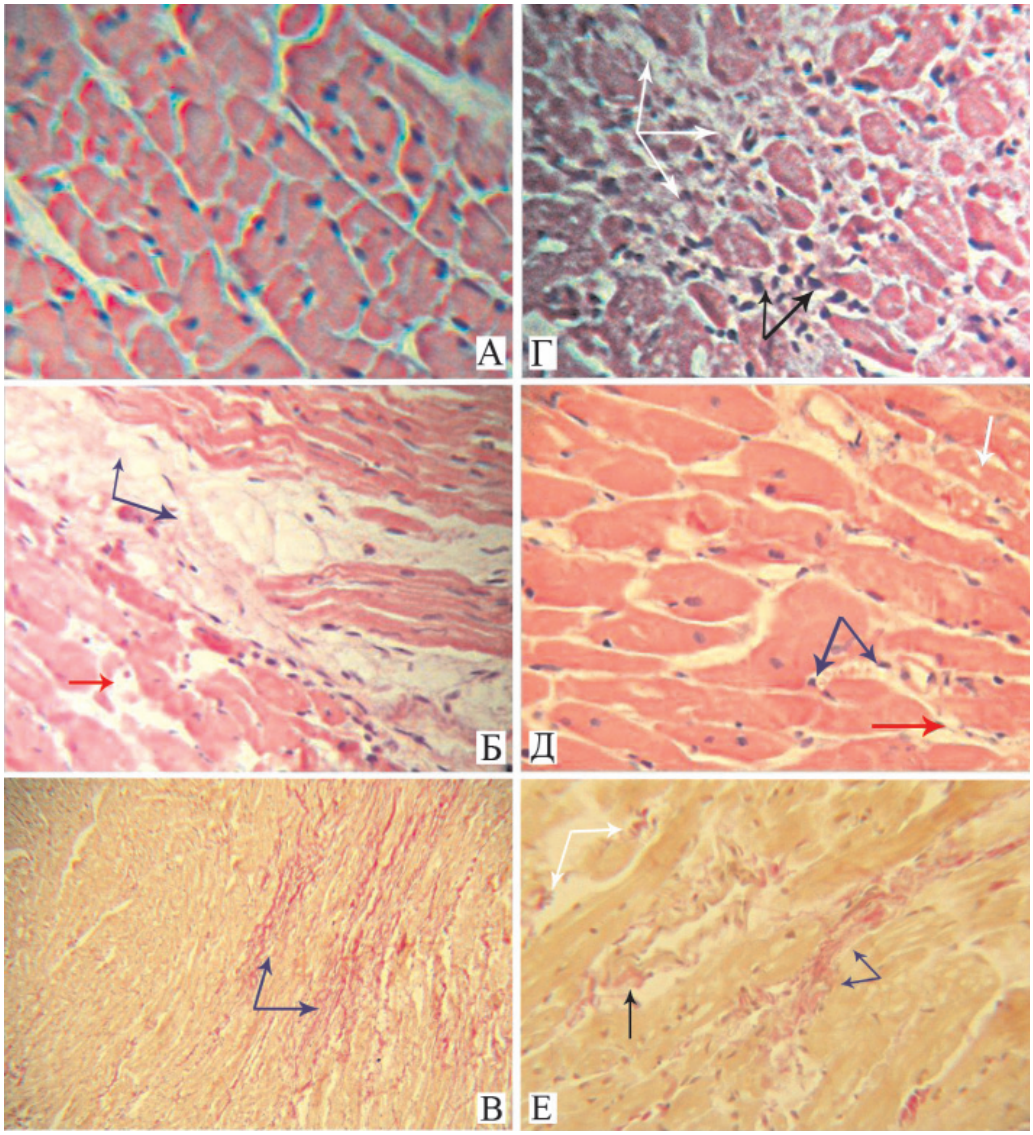

Рис. 1. Морфологическая картина миокарда левого желудочка в контрольной группе (А), группах с инфарктом (Б, В, Г) и диабетом (Д, Е):
А – I группа, интактный миокард, окраска гематоксилин-эозин, х400; Б – II группа, диффузный фиброз стромы миокарда (синие стрелки), миоцитолиз мышечных волокон (красная стрелка), окраска гематоксилин-эозин, х200; В – II группа, диффузный фиброз стромы миокарда (синие стрелки), окраска пикрофуксин, х100; Г – II группа, мелкоочаговый фиброз стромы миокарда (белые стрелки), мононуклеарная инфильтрация (черные стрелки), окраска гематоксилин-эозин, х200; Д – III группа, слабо выраженная мононуклеарная инфильтрация стромы миокарда (синие стрелки), вакуолизация цитоплазмы кардиомиоцитов (белая стрелка), миоцитолиз мышечных волокон (красная стрелка), окраска гематоксилин-эозин, х 400; Е – III группа, диффузный (белые стрелки) и мелкоочаговый фиброз (синие стрелки) стромы миокарда, периваскулярный фиброз (черная стрелка), окраска пикрофуксин, х400

Полученный результат может быть обусловлен тем, что компенсаторно-приспособительные процессы в миокарде при развитии патологий сочетают деструктивные изменения с регенераторными реакциями [5, 7]. Нарушение кровоснабжения и инфаркт миокарда являются прямым вмешательством в работу сердца, что может предполагать активацию специфических для данного органа защитных реакций. Диабетическое поражение миокарда является следствием изменений метаболизма

на уровне всего организма. Определенные морфологические различия в реакции миокарда на отдельные и сочетанные патологии могут быть обусловлены тем, что в разных исходных условиях одни и те же стресс-факторы могут восприниматься как различные по силе или степени биологической активности, что, в свою очередь, будет определять разные по качеству стандартные адаптационные реакции организма [3]. Действительно, в проведенных нами ранее исследованиях показано, что повышенная сопротивляемость к патологическому воздействию возникала только в том случае, если СД вызывали у животных на стадии сформированного постинфарктного кардиосклероза [4, 10]. На более ранних или отдаленных сроках этот эффект был менее выражен или отсутствовал, как и в случае обратного сочетания (инфаркт на фоне СД) [4]. Возможно, острая ишемия миокарда вследствие коронарооккклюзии запускает в сердце мощную и генерализованную реакцию адаптации. Напротив, постепенное нарастание метаболических изменений в кардиомиоцитах при развитии СД приводит к хорошо известной в физиологии реакции привыкания (аккомодации), то есть отсутствию реакции на медленно нарастающий по силе раздражитель.

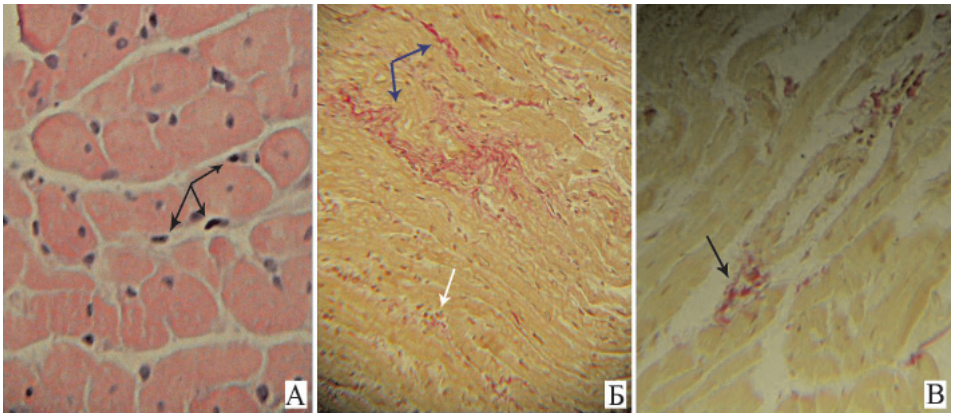

Рис. 2. Морфологическая картина миокарда левого желудочка при сочетанной патологии (IV группа):
А – Слабо выраженная мононуклеарная инфильтрация стромы миокарда (черные стрелки), отсутствие выраженности дегенеративных изменений кардиомиоцитов, окраска гематоксилин-эозин, х400; Б – Слабо выраженный диффузный и мелкоочаговый фиброз стромы миокарда (белая и синие стрелки, соответственно), окраска пикрофуксин, х100; В – Слабо выраженный периваскулярный фиброз (черная стрелка), окраска пикрофуксин, х200

Функциональную состоятельность мышечных клеток, в особенности кардиомиоцитов, определяет, в первую очередь, их энергетическое обеспечение. Общепризнанно, что основным поставщиком энергии в клетке являются митохондрии. Соответственно, изменения в структуре митохондрий, межмитохондриальных связей, плотности контакта с миофибриллами могут быть определяющим фактором в формировании адаптивного ответа при отдельных и сочетанных патологиях.

Для ответа на вопрос, насколько различными и выраженными являются деструктивные изменения в митохондриальном и сократительном аппарате кардиомиоцитов при рассматриваемых патологиях на ультраструктурном уровне, было проведено электронно-микроскопическое исследование (рис. 3). При обеих патологиях наблюдались типичные дегенеративные изменения митохондрий [5, 7, 8]: набухание органелл, просветление, вымывание и гомогенизация митохондриального матрикса, деструкция крист (рис. 3, В, Д). Обращает на себя внимание выраженная разобщенность в расположении митохондрий как между собой, так и контакта с миофибриллами, во II группе (рис. 3, В); в III группе, напротив, наблюдалась «гомогенизация» массы митохондрий: визуально трудно четко выделить границы органелл (рис. 3, Д). Помимо нарушений в структуре митохондрий присутствуют нарушения в сократительном аппарате кардиомиоцитов: смещение, «расплетание», неправильная ориентация, разрывы и фрагментация миофибрилл (рис. 3, В-Е). Более выраженная деградация миофибрилл наблюдается во II группе: часто встречаются хаотично расположенные тонкие волокна с выраженными просветами, разделенные на отдельные «пучки» (рис. 3, Б, В). В III группе миофибриллы расположены сравнительно более упорядоченно (рис. 3, В), однако и в этом случае наблюдается их выраженное «расплетание» (рис. 3, Г). Согласно существую-

щим представлениям, подобные изменения характерны для миокарда при повышенной функциональной нагрузке и могут свидетельствовать не только о деградации, но и о гиперфункции клеточных органелл, в том числе и митохондриального аппарата [5, 7]. Однако выявленные различия в деструктивных изменениях митохондрий и миофибрилл при отдельных патологиях свидетельствуют о качественно разных реакциях миокарда на прямое (II группа) и опосредованное (III группа) повреждение миокарда.



Рис. 3. Структура кардиомиоцитов интактного (А, Б), постинфарктного (В, Г) диабетического (Д, Е) и при сочетанной патологии (Ж, З) миокарда крыс.
Увеличение: А, В, Д, З – х1000; Ж – х1500; Б – х5000; Г – х4000; Е-х3000. Сокращения: Я – ядро, МХ – митохондрии, МФ – миофибриллы

Изучение ультраструктуры кардиомиоцитов IV группы выявило некоторое отличие в выраженности деструктивных изменений митохондрий и миофибрилл в сравнении с монопатологиями (рис. 3, Ж, З). При сочетании патологий наблюдалось сравнительно упорядоченное расположение миофибрилл с правильной поперечной исчерченностью и относительно плотной упаковкой миофиламентов (рис. 3, Ж, З). Большинство митохондрий имело просветленный матрикс, нарушенную пространственную ориентацию крист; часто встречаются крупные митохондрии с разрушенными кристами. Важно отметить, что в большинстве случаев митохондрии располагались цепочкой между миофибриллами, образуя с ними тесный контакт, как это характерно для интактных кардиомиоцитов (рис. 3, З). Считается, что подобные изменения митохондриального аппарата в кардиомиоцитах (гетерогенность ультраструктуры и популяции митохондрий, сохранение системы «митохондриального ретикулума»), могут являться проявлением эндогенных механизмов выживания клетки при длительной гипоксии миокарда [8, 9]. Предполагается, что в условиях хронической гипоксии одновременно происходит запуск двух разнонаправленных процессов:

1) митоптоза, направленного на выбраковку митохондрий с нарушенной функциональной активностью, а также митохондрий, ставших лишними для клеток в условиях недостатка кислорода;

2) образования новых митохондрий, направленного на сохранение хотя бы части органеллы в условиях тяжелого стрессорного воздействия [8, 9].

Можно предположить, что выявленные нами при сочетанной патологии изменения в структуре митохондрий свидетельствуют о запуске подобных процессов. Однако для уверенного ответа на этот вопрос требуются специальные обширные и детальные исследования ультраструктуры митохондриального аппарата.

Таким образом, проведенное нами исследование показало, что при экспериментальной ишемической и диабетической кардиомиопатии в миокарде наблюдаются сходные структурные изменения. Однако при сочетании патологий, когда на фоне сформированного постинфарктного кардиосклероза развивается СД, структурные нарушения миокарда на аналогичных сроках патологии оказываются менее выраженными, что, видимо, и определяет повышенную сопротивляемость миокарда животных к патологическому воздействию [4, 10].

Список литературы

1. Александров А.А. Диабетическое сердце: схватка за митохондрии // Consilium medicum. – 2003. – Т. 5. – № 9. – С. 509–513.

2. Афанасьев С.А., Кондратьева Д.С., Попов С.В. Разработка модели сочетанной патологии сердечной недостаточности и сахарного диабета 1-го типа в эксперименте // Бюл. экспер. биол. мед. – 2012. – Т. 153, № 4. – С. 523–526.

3. Гаркави Л.Х., Квакина Е.Б., Уколова М.А. Адаптационные реакции и резистентность организма. – Ростов-на-Дону: Ростовский ун-т, 1979. – 128 с.

4. Егорова М.В., Афанасьев С.А., Попов С.В. Состояние митохондрий и гипертрофия сердца при развитии стрептозотоцин-индуцированного диабета на фоне экспериментального инфаркта // Сиб. мед. журнал (Томск). – 2011. – Т. 26. – № 3. – Вып. 1. – С. 119–124.

5. Непомнящих Л.М., Лушникова Е.Л., Непомнящих Г.И. Морфометрия и стереология гипертрофии сердца. – Новосибирск: Наука, 1986. – 304 с.

6. Обрезан А.Г., Бицадзе Р.М. Структура сердечно-сосудистых заболеваний у больных сахарным диабетом 2 типа, диабетическая кардиомиопатия как особое состояние миокарда // Вест. С.-Петерб. ун-та. – 2008. – Сер. 11. – Вып. 2. – С. 47–52.

7. Пауков В.С., Фролов В.А. Элементы теории патологии сердца. – М.: Медицина, 1982. – 272 с.

8. Сапрунова В.Б. Ультраструктура митохондрий в условиях окислительного стресса: автореф. дис. ... д-ра мед. наук. – М., 2008. – 45 с.

9. Сапрунова В.Б., Солодовникова И.М., Бакеева Л.Е. Выявление цитохром с оксидазной активности в митохондриях кардиомиоцитов изолированной ткани миокарда при длительном действии гипоксии // Цитология. – 2008. – Т.50. – № 3. – С. 268–274.

10. Сократительная активность и энергетический метаболизм постинфарктного сердца на фоне диабетического поражения в эксперименте / Д.С. Кондратьева, С.А. Афанасьев, М.В. Егорова, Т.Ю. Реброва, С.В. Попов // Сиб. мед. журнал (Томск). – 2011. – Т. 26. – № 2. – Вып. 1. – С. 136–139.

References

1. Aleksandrov A.A. Diabeticheskoe serdce: shvatka za mitohondrii // Consilium medicum. 2003. Vol. 5. no. 9. pp. 509–513.

2. Afanasiev S.A., Kondratieva D.S.., Popov S.V. Razrabotka modeli sochetannoj patologii serdechnoj nedostatochnosti i saharnogo diabeta 1-go tipa v eksperimente // Byulleten' eksperimental'noi biologii i mediciny. 2012. Vol. 153. no. 4. pp. 523–526.

3. Garkavi L. H., Kvakina E.B., Ukolova M.A. Adaptacionnye rearcii i rezistentnost' organizma. Rostov-na-Donu: Rostovskij universitet, 1979. 128 p.

4. Egorova M.V., Afanasiev S.A., Popov S.V. Sostoyanie mitohodrij i gipertrofiya serdca pri razvitii streptozotocin-inducirovannogo diabeta na fone eksperimental'nogo infarkta // Sibirskij medicinskij zhurnal (Tomsk). 2011. Vol. 26. no. 3(1). pp. 119–124.

5. Nepomnyashih L.M., Lushnikova E.L., Nepomnyashih G.I. Morfometriya i stereologiya gipertrofii serdca. – Novosibirsk: Nauka, 1986. 304 p.

6. Obrezan A.G., Bicadze P.M. Struktura serdechno-sosudistyh zabolevanij u bolnyh saharnym diabetom 2 tipa, diabeticheskaya kardiomiopatiya kak osoboe sostoyanie miokarda //Vestnik sankt-Peterburgskogo universiteta. 2008. no. 11 (2). pp. 47–52.

7. Paukov V.S., Frolov V.A. Elementy teorii patologii serdca. Moscow.: Medicina, 1982. 272 p.

8. Saprunova V.B. Ultrastruktura mitohondrij v usloviyah okislitel'nogo stressa: Avtoref. diss. med. nauk. Moscow, 2008. 45 p.

9. Saprunova V.B., Solodovnikova I.M., Bakeeva L.E. Vyyavlenie citohrom c oksidaznoj aktivnosti v mitohondriyah kardiomiocitov izolirovannoj tkani miokarda pri dlitel'nom deistvii gipoksii // Citologiya. 2008. Vol. 50. no. 3. pp. 268–274.

10. Sokratitel'naya aktivnost' i energeticheskij metabolism postinfarktnogo serdca na fone diabeticheskogo porazheniya v eksperimente / D.S. Kondratieva, S.A. Afanasiev, M.V. Egorova, T.Yu. Rebrova, S.V. Popov // Sibirskij medicinskij zhurnal (Tomsk). 2011. Vol. 26. no. 2(1). pp. 136–139.

Рецензенты:

Сахаров А.В., д.б.н., профессор, руководитель научно-образовательного центра «Экспериментальная и прикладная биология», ФГБОУ ВПО «Новосибирский государственный педагогический университет» Минобрнауки РФ, г. Новосибирск;

Логвинов С.В., д.м.н., профессор, заведующий кафедрой гистологии, эмбриологии и цитологии, ГБОУ ВПО «Сибирский государственный медицинский университет» Минздрава России, г. Томск.

Работа поступила в редакцию 08.05.2013.