УДК 616.127-005.8-092.9

ЛАБОРАТОРНЫЙ СИНТЕЗ ЭКСПЕРИМЕНТАЛЬНОЙ МОДЕЛИ ИНФАРКТА МИОКАРДА У КРЫС

Джиджихия К.М., Каде А.Х., Занин С.А., Трофименко А.И., Синявцева В.К., Джиджихия З.М.

ГБОУ ВПО «Кубанский государственный медицинский университет Минздрава Российской Федерации», Краснодар, e-mail: zanin77@mail.ru

Инфаркт миокарда занимает лидирующие позиции в структуре смертности и инвалидизации населения всего мира. Такое обстоятельство привлекает внимание клиницистов и экспериментаторов, разрабатывающих различные методы защиты миокарда от аноксического повреждения – кардиопротекция. Как правило, механизмы кардиопротекции изучаются на экспериментальных лабораторных моделях. В статье описывается последовательность оперативных манипуляций для получения экспериментальной модели на живых крысах. Эксперименты проведены на 20 нелинейных крысах, которым после наркоза моделировали некроз сердечной мышцы посредством перевязки задней межжелудочковой ветви правой коронарной артерии. Подтверждение инфаркта миокарда осуществляли при помощи электрокардиографического и гистологического исследования. Таким образом, предложенный нами метод получения модели инфаркта миокарда на крысах может успешно использоваться в экспериментальной практике, в частности, для изучения механизмов кардиопротекции.

Ключевые слова: экспериментальный инфаркт миокарда, доступ к сердцу, гистологическая картина

LABORATORY SYNTHESIS OF EXPERIMENTAL MODEL OF THE MYOCARDIAL INFARCTION AT RATS

Dzhidzhikhiya K.M., Kade A.K., Zanin S.A., Trofimenko A.I., Sinyavceva V.K., Dzhidzhikhiya Z.M.

Kuban state medical university of the Ministry of Health Care of the Russian Federation, Krasnodar, e-mail: zanin77@mail.ru

The myocardial infarction takes leading positions in structure of mortality and an invalidization of the population of the whole world. Such circumstance draws attention of clinical physicians and the experimenters developing various methods of protection of a myocardium from anoksichesky damage – a cardioprotection. As a rule, mechanisms of a cardioprotection are studied on experimental laboratory models. In article the sequence of expeditious manipulations for receiving experimental model on live rats is described. Experiments are made on 20 nonlinear rats to whom after an anesthesia modelled a necrosis of a cardiac muscle by means of bandaging a back interventricular branch of the right coronary artery. Confirmation of a myocardial infarction carried out by means of electrocardiographic and histologic research. Thus, the method of receiving model of a myocardial infarction offered by us on rats can successfully be used in experimental practice, in particular for studying of mechanisms of a cardioprotection.

Keywords: experimental myocardial infarction, access to heart, histologic picture

Инфаркт миокарда (ИМ) представляет собой некроз определенного участка сердечной мышцы, в основе которой практически во всех случаях лежит тромбоз атеросклеротически измененных коронарных артерий [5]. Тромб, образующийся на поверхности атеросклеротической бляшки, может закупорить просвет сосуда как частично, так и полностью. В последнем случае будет развиваться ИМ с зубцом Q [5]. В каждом третьем случае ИМ заканчивается летально [5]. В связи с тем, что на сегодня смертность и инвалидность от ИМ очень высока, она представляет не только медицинскую, но и огромную экономическую и социальную проблему для всех стран.

В свете открытия новых научных данных на основе множества экспериментальных работ в кардиологии появляется новое направление – кардиопротекция – комплекс мероприятий, направленных на повышение устойчивости миокарда к гипо-/аноксическому повреждению, которые позволили бы максимально уменьшить зону ИМ и снизить риск развития осложнений, связанных с ним. Основным способом изучения механизмов кардиопротекции является моделирование ИМ в эксперименте. В последнее время наиболее популярен метод экстирпации сердца с использованием ретроградной перфузии по Лангендорфу. На наш взгляд, подобные методы с экстирпацией органа не позволяют учитывать влияния центральной нервной системы (и других систем в том числе) на патогенез ИМ, в связи, с чем мы считаем, что лучше использовать модели с живыми организмами, которые позволили бы максимально приблизить экспериментатора к реальным условия течения болезни. При этом подобные модели должны обладать высокой степенью воспроизводимости ИМ, минимальной смертностью животных во время эксперимента, простотой выполнения эксперимента в техническом

плане, а также возможностью параллельно регистрировать дополнительные параметры и забора ткани сердца для последующего анализа. Следует указать, что и подобные экспериментальные модели не могут дать полную картину ИМ в силу того, что у человека к заболеванию приводит долгий, иногда многолетний период развития доклинических процессов, а у животного в результате экспериментального воздействия возникает на фоне полного здоровья и активности компенсаторно-приспособительных реакций [5].

Цель работы: создание операционной модели ИМ в остром эксперименте на крысах с целью последующего изучения механизмов кондиционирования сердца.

Материалы и методы исследования

Эксперименты по моделированию ИМ были проведены в лаборатории кафедры общей и клинической патофизиологии ГБОУ ВПО КубГМУ Минздрава России. В исследование было включено 20 нелинейных крыс (обоих пола) со средней массой 180 ± 20 грамм. Животные содержались в виварии в соответствии с «Санитарными правилами по устройству, оборудованию и содержанию экспериментально-биологических помещений (вивариев)», утвержденным МЗ СССР 06.04.73 г. и приказом МС СССР от 10.03.66 г. № 163 [1]. Эксперимент начинали с введения наркозной смеси, состоящей из 0,03 мг золетила в/м, 0,8 мг ксиланита в/м, 0,01 мл 0,1 % р-ра атропина п/к на 100 г веса животного [6]. Протекция внешнего дыхания была выполнена с помощью аппарата ИВЛ «Вита-1». Электрическая активность сердца регистрировалась на электрокардиографе ЭК 1Т-1/3-07 «АКСИОН» в стандартных отведениях [4]. Оперативный доступ был проведен в следующей последовательности: этап № 1 (рис. 1а) – скальпелем в продольном направлении рассекали кожу груди, начиная с точки выше верхнего края грудины на 5 мм и продолжая разрез вниз на 4–5 см, и препарировали ее от подлежащих тканей. Двумя полулунными разрезами с обеих сторон от грудины кожный лоскут удаляли. Этап № 2 (рис. 1б) – пересекали поверхностную и глубокую грудные мышцы в местах их фиксации (клювовидный отросток лопатки, дельтовидная бугристость плечевой кости и грудина). Таким образом, осуществлялся разрез треугольной формы, после чего обнажалась передняя поверхность рёбер.

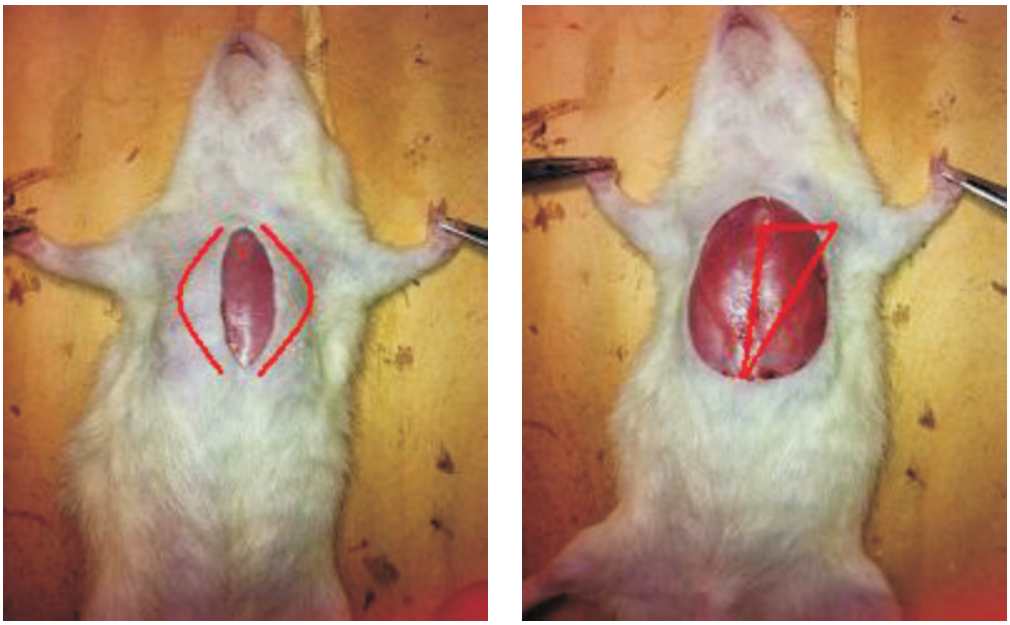

а б

Рис. 1. Этапы операции:
а – 1 этап; б – 2 этап

Этап № 3 (рис. 2а) – двумя поперечными разрезами (1,5–2 см) в III и IV межреберных промежутках аккуратно рассекали наружные и внутренние межреберные мышцы, не допуская повреждения расположенных рядом сосудов и предупреждая тем самым кровотечение из них. IV ребро с прилегающим участком грудины удалялось, после чего формировалось «окошко» грудной полости. Этап № 4 (рис. 2б) – Т-образным разрезом вскрывали перикард. Сердце вывихивали в сформированное «окошко». Зацепив анатомическим пинцетом верхушку сердца, ротировали ее против часовой стрелки, после чего обнажалась задняя поверхность, на которой четко визуализировалась задняя межжелудочковая ветвь правой коронарной артерии. Под нее подводили лигатуру атравматической иглой, после чего лигатуру затягивали. Кровоток по данной артерии прекращался полностью [3].

а б

Рис. 2. Этапы операции:
а – 3 этап; б – 4 этап

Результаты исследования и их обсуждение

Верификация ишемии миокарда проводилась с помощью электрокардиографии и гистологического исследования биоптатов миокарда. На 1-й минуте регистрации ЭКГ появляются единичные экстрасистолы за счет включения триггерной активности и появления ранних постдеполяризаций [2].

На 3-й минуте продолжают регистрироваться экстрасистолы, но уже по типу тригеминии (включение механизма поздней постдеполяризации) [2].

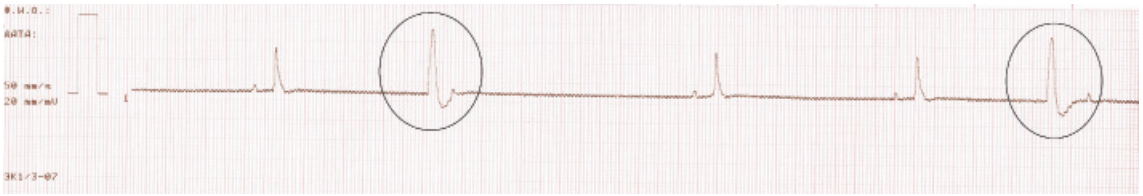

На 6-й минуте регистрируются признаки ишемического повреждения миокарда (на ЭКГ – элевация сегмента S-T).

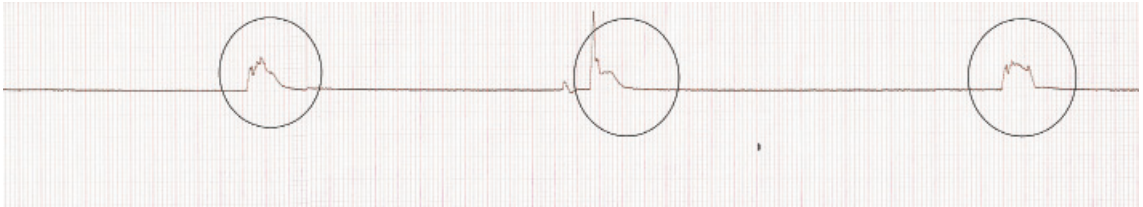

На 10-й минуте появляются отдельные желудочковые сокращения, что свидетельствует об атриовентрикулярной диссоциации (патологическая автоматия и декрементное проведение импульса) [2].



И на 15-й минуте регистрации ЭКГ идиовентрикулярный ритм; асистолия.

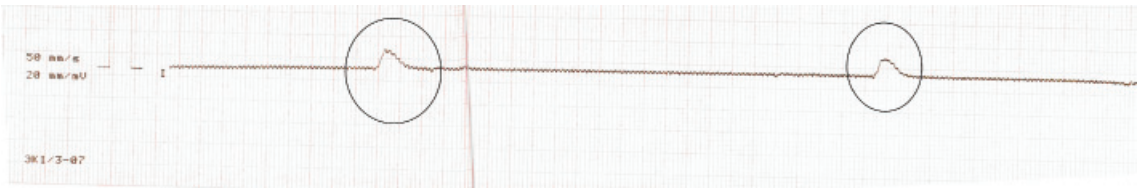

Нами проведено гистологическое исследование ткани сердца умерших животных. У животных выделяли сердце, ополаскивали их 2-кратно в холодном 0,9% растворе хлорида натрия, далее проводили фиксацию органов в 10% нейтральном формалине, с последующей проводкой в изопропаноле, заливкой образцов в парафин и приготовлением срезов и стекол. Окрашивание полученных стекол выполняли гематоксилином-эозином. Ниже представлена гистологическая (увеличение объектива в 10 и 100 раз) картина изменений сердца животных.

При увеличении в 10 раз (рис. 3а) мы видим разволокнение миокарда (А), резкое полнокровие крупных сосудов (Б) и сосудов микроциркуляторного русла (В), что свидетельствует об ишемическом повреждении миокарда. На рис. 3б представлено 100-кратное увеличение ткани миокарда. Здесь также прослеживается резкое полнокровие сосудов и нарушение микроциркуляции по типу «монетных столбиков» (Г), деградация миофибрилл и их разнонаправленность (Д). Все представленные гистологические данные свидетельствуют об острой гипоксии в результате ишемического повреждения миокарда.



а б

Рис. 3. Гистологическая картина миокарда крыс: а – увеличение в 10 раз; б – увеличение в 100 раз

Вывод

Таким образом, предложенный нами метод получения ИМ на крысах может успешно использоваться в экспериментальной практике, в частности, для изучения механизмов кардиопротекции. Оправданность широкого применения предложенной модели ИМ и ее преимущества перед другими

методами заключается в том, что, с одной стороны, метод не требует специального инструментального оснащения и специфических мануальных навыков от экспериментатора, а с другой, ИМ воспроизводится в 100% случаев, что подтверждается данными ЭКГ и гистологического исследования ткани сердца. Кроме того, интраоперационная смертность животных в нашем эксперименте отсутствовала.

Список литературы

1. Западнюк И.П., Западнюк В.И., Захария Е.А., Западнюк Б.В. Лабораторные животные. Разведение, содержание, использование в эксперименте. – Киев.: Вища школа, 1983. – 383 с.

2. Кушаковский М.С. Аритмии сердца: руководство для врачей. 2-е изд., доп., расшир. и част. перераб. – СПб.: ИКФ «Фолиант», 1998. – 640 с.; ил.

3. Лопухин Ю.М. Экспериментальная хирургия. – М.: Медицина, 1971. – 346 с.

4. Орлов В.Н. Руководство по электрокардиографии. – М., 1983. – 67 с.

5. Российские рекомендации. Диагностика и лечение больных острым инфарктом миокарда с подъемом сегмента ST ЭКГ. – 2007. – ВНОК.

6. Трофименко А.И. Моделирование церебральной ишемии посредством коагуляции средней мозговой артерии у крыс / А.И. Трофименко, А.Х. Каде, В.П. Лебедев [и соавт.] // Фундаментальные исследования. – 2012. – № 2. – С. 215–218.

References

1. Zapadnjuk I.P., Zapadnjuk V.I., Zaharija E.A., Zapadnjuk B. V. Laboratornye zhivotnye. Razvedenie, soderzhanie, ispol'zovanie v jeksperimente. Kiev.: Vishha shkola. 1983. 383 p.

2. Kushakovskij M.S. Aritmii serdca. Rukovodstvo dlja vrachej. Izdanie 2-e, dopolnennoe, rasshirennoe i chastichno pererabotannoe. SPb.: IKF «Foliant», 1998. 640 p.; il.

3. Lopuhin Ju.M. Jeksperimental'naja hirurgija. M.: Medicina. 1971. 346 p.

4. Orlov V.N. Rukovodstvo po jelektrokardiografii. M.: 1983. 67 p.

5. Rossijskie rekomendacii. Diagnostika i lechenie bol'nyh ostrym infarktom miokarda s pod#emom segmenta ST JeKG. 2007. VNOK.

6. Trofimenko A.I. Modelirovanie cerebral'noj ishemii posredstvom koaguljacii srednej mozgovoj arterii u krys / A.I. Trofimenko, A.H. Kade, V.P. Lebedev [i soavt.] // Zhur. fundamental'nye issledovanija. 2012. № 2. pp. 215–218.

Рецензенты:

Шантыз А.Ю., д.б.н., профессор кафедры анатомии, ветеринарного акушерства и хирургии, ФГБОУ ВПО «Кубанский государственный аграрный университет», г. Краснодар;

Могильная Г.М., д.м.н., профессор, зав. кафедрой гистологии с эмбриологией, ГБОУ ВПО КубГМУ Минздрава России, г. Краснодар.

Работа поступила в редакцию 21.10.2013.