УДК 616.8 – 002.6 – 005 – 07

ЦЕРЕБРАЛЬНАЯ ГЕМОДИНАМИКА У ПАЦИЕНТОВ С РАННИМ И ПОЗДНИМ НЕЙРОСИФИЛИСОМ

Шепило С.А., Разнатовский К.И., Александров Н.Ю.

ГОУ ВПО «Северо-Западный государственный медицинский университет им. И.И. Мечникова», Санкт-Петербург, e-mail: brainxman@mail.ru

В последнее десятилетие в Российской Федерации отмечается тенденция к возрастанию заболеваемости нейросифилисом. Увеличивается количество публикаций, посвященных данной проблеме. Как известно, одним из патогенетических механизмов развития нейросифилиса является поражение церебральных сосудов. Этот факт и способствовал проведению исследования мозговой гемодинамики у больных нейросифилисом. В результате исследования скоростных показателей кровотока в церебральных сосудах у больных нейросифилисом было обнаружено снижение скоростных характеристик ЛСК. Межполушарной асимметрии мозгового кровотока обнаружено не было. Состояние регионального периферического сосудистого сопротивления у больных нейросифилисом характеризовалось снижением упруго-эластических свойств артерий за счет повышения индексов S/D и RI. В результате проведенных гипер- и гипокапнических функциональных проб обнаружено снижение реактивности церебральных артерий.

Ключевые слова: сифилис, ранний нейросифилис, поздний нейросифилис, церебральная гемодинамика, ультразвуковая допплерография

CEREBRAL HEMODYNAMICS AT PATIENTS WITHEARLY AND LATE NEUROSYPHILIS

Shepilo S.A., Raznatovskiy K.I., Aleksandrov N.Y.

North-West State Medical University named after I.I. Mechnikov, Saint-Petersburg, e-mail: brainxman@mail.ru

In the last decade in the Russian Federation the tendency to increase of incidence by neurosyphilis is noted. The number of publications devoted to this problem increases. It is known that one of pathogenetic mechanisms of development of neurosyphilis is defeat of cerebral vessels. This fact also promoted carrying out research of brain haemodynamics at patients with neurosyphilis. As a result of research of high-speed indicators of a blood-groove in cerebral vessels at patients with neurosyphilis decrease in high-speed characteristics revealed. Asymmetry of a brain blood-groove it was revealed not. The condition of regional peripheral vascular resistance at patients with neurosyphilis was characterized by decrease elastic properties of arteries at the expense of increase of the S/D and RI indexes. As a result of carried out the hyper – and hypocapnia functional tests decrease in reactivity of cerebral arteries is revealed.

Keywords: syphilis, early neurosyphilis, late neurosyphilis, cerebral hemodynamics, Doppler ultrasound

Нейросифилис (luesnervosa, neurolues – лат.) – сифилитическое поражение нервной системы, вызываемое инвазией бледной трепонемы (Treponema Pallidum) в организм плода (при врожденном сифилисе) или взрослого человека (приобретенный сифилис) с последующим вторичным поражением центральной и/или периферической нервной системы [12].

В последнее десятилетие наблюдается тенденция к снижению заболеваемости сифилисом, тем не менее отмечается рост случаев регистрации нейросифилиса в Российской Федерации [4].

По мнению многих исследователей, Tr. pallidum проникают в нервную систему уже на самых ранних стадиях сифилиса [13–15], вызывая мезенхимный нейросифилис (специфическое поражение мозговых оболочек и сосудов), а поздние стадии характеризуются поражением паренхимы нервной системы [6]. Тем не менее на данный момент не существует ни клинических, ни лабораторных критериев, которые могли бы позволить различить отдельные клинические формы заболевания при жизни пациентов. В настоящее время решающую роль в диагностике нейросифилиса играет исследование спинномозговой жидкости (СМЖ). Диагноз нейросифилиса с симптомами устанавливается на основании комбинации результатов серологических тестов и изменений в составе СМЖ числа клеток и уровня белка в сочетании с клиническими проявлениями, скрытого – на основании результатов исследования СМЖ [7].

Учитывая факты преобладания в структуре современного нейросифилиса асимптомных форм и отсутствия абсолютной точности лабораторных методов диагностики нейросифилиса, приобретают актуальность дополнительные инструментальные методы исследования. Одним из таких методов является ультразвуковая допплерография (УЗДГ). УЗДГ позволяет объективизировать недостаточность кровообращения в церебральных сосудах. Полная безвредность и безопасность метода позволяют применять его не только для первичной диагностики, но и для динамического наблюдения и оценки эффективности лечения [6].

В последнее время появляются работы, указывающие на наличие недостаточности мозгового кровообращения при разных формах сифилиса [1–3, 5, 8–11]. Тем не менее остается малоизученной роль цереброваскулярных нарушений в развитии нейросифилиса, не существует принципов прижизненной диагностики сифилитического васкулита.

Цель исследования – изучить состояние церебральной гемодинамики у пациентов с ранним и поздним нейросифилисом.

Материалы и методы исследования

Нами было обследовано 88 больных ранним (РН) и поздним нейросифилисом (ПН) (53 мужчины и 35 женщин), возраст 18–55 лет, средний возраст 40,3 лет. Из них 44 (50 %) пациентам был поставлен диагноз РН, 44 (50 %) – ПН.

В 1 группу вошли пациенты с РН. Во 2 группу – пациенты с ПН. В 3 группу контроля – 30 добровольцев, считающих себя здоровыми и не страдающих какими-либо хроническими заболеваниями. К РН мы относили специфическую неврологическую патологию, развившуюся до 5 лет от начала заболевания, к ПН – после 5 лет от начала заболевания. Диагноз нейросифилиса (НС) у всех пациентов подтвержден серологическими тестами с ликвором (МР, ИФА, РПГА, РИФц) и ликворограммой (белок, цитоз).

Для оценки мозгового кровотока у этих пациентов проводилось допплерографическое исследование в среднемозговых артериях (СМА) на ультразвуковом диагностическом аппарате «Sonara» фирмы ViasysHealthcare (США) при помощи датчика с частотой 2 МГц. Параметры регистрировались в покое и при проведении функциональных проб. Функциональные пробы выполнялись в строгой последовательности: гиперкапническая проба, гипокапническая проба. Гиперкапническая проба использовалась для оценки дилятаторной реактивности церебральных сосудов к CO_2. Гипокапническая проба использовалась для оценки констрикторной реактивности церебральных сосудов в ответ на возникшую гипокапнию.

В СМА регистрировали автоматически на «замороженном» экране следующие показатели гемодинамики: пиковую систолическую скорость кровотока (Vs, см/с), конечную диастолическую скорость кровотока (Vd, см/с), среднюю скорость кровотока (Vm, см/с), индекс периферического сопротивления (RI), систоло-диастолический коэффициент Стюарта (S/D). Рассчитывались коэффициент асимметрии (КА), индекс вазомоторной реактивности (ИВМР), коэффициент реактивности на гиперкапническую пробу (Кр+), коэффициент реактивности на гипокапническую пробу (Кр–).

Результаты исследования и их обсуждение

Скоростные показатели кровотока в церебральных сосудах больных нейросифилисом

В контрольной группе скоростные показатели кровотока в церебральных сосудах и коэффициент межполушарной асимметрии линейной скорости кровотока (КА) были в пределах возрастной нормы (рис. 1).

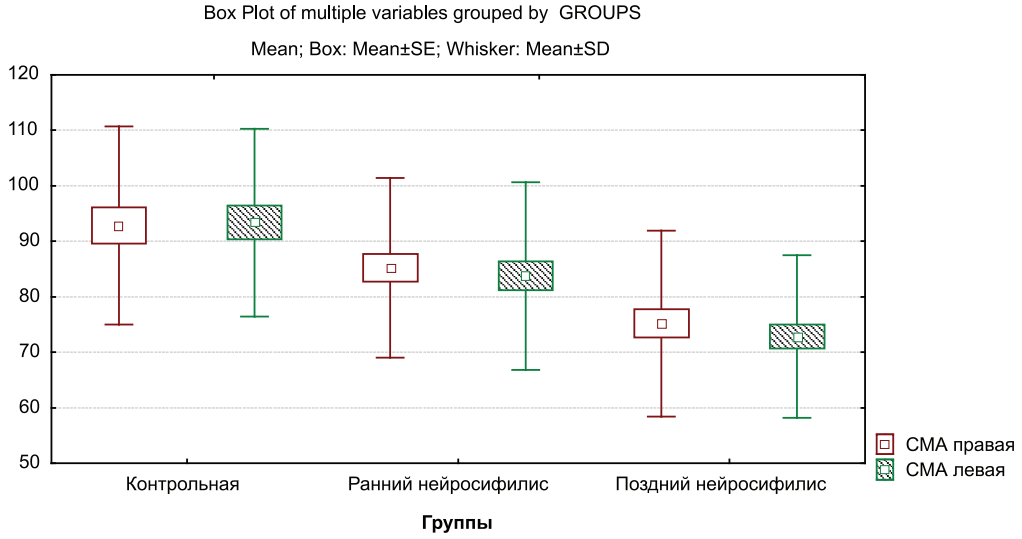

Рис. 1. Пиковая систолическая скорость кровотока у больных нейросифилисом

При оценке скоростных характеристик потока крови в СМА в группе раннего нейросифилиса отмечалось снижение всех скоростных показателей ЛСК: систолической – на10 %, средней – на 13 %, диастолической – на 21 %. Коэффициент межполушарной асимметрии линейной скорости кровотока (КА) был в пределах нормы и составил 6,4 ± 0,7 %.

В группе позднего нейросифилиса отмечалось более значительное снижении ЛСК: систолической – на 22 %, средней – на 18 %, диастолической – на 32 %. КА был в пределах нормы и составил 5,5 ± 0,6 % (табл. 1).

Таблица 1

Состояние ЛСК у больных нейросифилисом

Группа	Правая СМА			Левая СМА			КА, %
	Vs	Vd	Vm	Vs	Vd	Vm	
КГ	92,9 ± 3,3	44,8 ± 2,1	58,3 ± 1,9	93,4 ± 3,1	42,8 ± 2,0	58,0 ± 2,0	4,9 ± 0,9
РН	85,2 ± 2,4	35,5 ± 1,3**	51,4 ± 1,5***	83,8 ± 2,5*	34,9 ± 1,3***	50,5 ± 1,7**	6,4 ± 0,7
ПН	75,2 ± 2,5***	30,6 ± 1,4***	48,2 ± 1,7***	72,9 ± 2,2***	29,9 ± 1,3***	47,7 ± 1,7***	5,5 ± 0,6

Примечание: различия достоверны относительно контрольной группы: * – $p < 0,05$, ** – $p < 0,01$, *** – $p < 0,001$.

Межгрупповые различия по всем параметрам ЛСК за исключением КА были достоверны ($p < 0,001$ по Mann–Whitney).

Состояние регионального периферического сосудистого сопротивления у больных нейросифилисом

Состояние регионального периферического сопротивления у больных нейросифилисом, которое отражает состояние тонуса резистивных сосудов пиально-капиллярной сосудистой стенки и стенок мелких артерий, оценивалось с помощью индекса сопротивления Пурсело (RI) и систоло-диастолического индекса Стюарта (S/D).

При оценке регионального периферического сопротивления в СМА в группе раннего нейросифилиса отмечалось повышение индексов RI на 18%, и S/D на 17% по сравнению с контрольной группой (рис. 2).

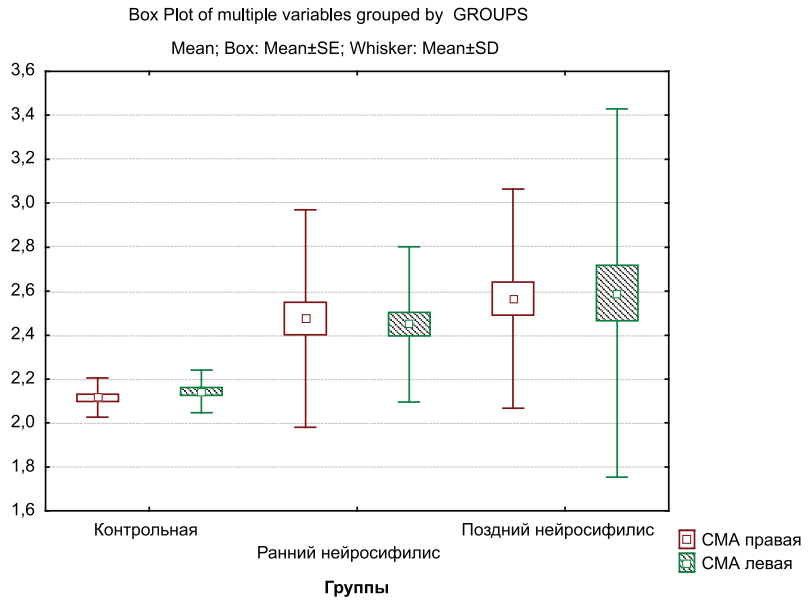

Рис. 2. Систоло-диастолический коэффициент у больных нейросифилисом

В группе позднего нейросифилиса отмечалось более значительное повышение индексов RIна 22% и S/D на 21% (табл. 2). Межгрупповые различия по параметрам RI и S/D были достоверны ($p < 0,05$ по Mann–Whitney).

Таблица 2

Состояние периферического сопротивления у больных НС

Группа	RI		S/D	
	Правая СМА	Левая СМА	Правая СМА	Левая СМА
Контрольная	0,55 ± 0,03	0,54 ± 0,03	2,11 ± 0,02	2,14 ± 0,02
РН	0,65 ± 0,01*	0,64 ± 0,01***	2,47 ± 0,07***	2,45 ± 0,05***
ПН	0,67 ± 0,01**	0,66 ± 0,08***	2,56 ± 0,07***	2,59 ± 0,01**

Примечание: различия достоверны относительно контрольной группы: * – $p < 0,05$, ** – $p < 0,01$, *** – $p < 0,001$.

Цереброваскулярный резерв мозгового кровообращения у больных нейросифилисом

Состояние цереброваскулярного резерва в контрольной группе в бассейнах СМА было в пределах нормы.

У больных ранним нейросифилисом в бассейнах СМА отмечалось снижение реактивности на гиперкапническую пробу на13 %, гипокапническую – на 26 %.

У больных поздним нейросифилисом в бассейнах СМА отмечалось снижение реактивности на гиперкапническую пробу на 23 %, гипокапническую – на 46 % (табл. 3).

Для оценки колебания линейной скорости кровотока от минимальных на фоне гипокапнии до максимальных на фоне гиперкапнии, которые отражают ширину гомеостатического диапазона, использовался индекс вазомоторной реактивности.

ИВМР в контрольной группе был в пределах нормы. ИВМР у больных с ранним нейросифилисом оказался снижен на 43 %. ИВМР у больных с поздним нейросифилисом был снижен на 58 % (рис. 3).

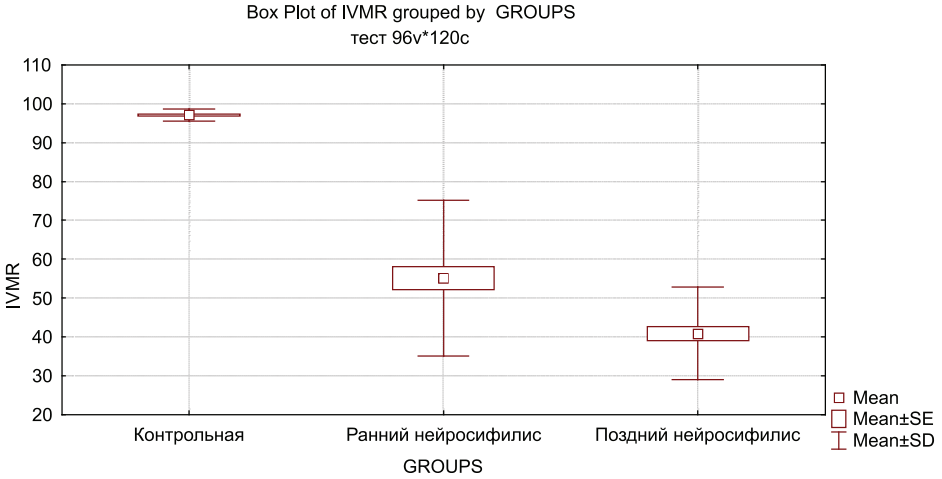

Рис. 3. Индекс вазомоторной реактивности у больных нейросифилисом

Таблица 3

Состояние индексов ИВМР, Кр+ и Кр– у больных нейросифилисом

Группа	СМА		
	Кр+	Кр-	ИВМР
Контрольная	1,44 ± 0,004	0,55 ± 0,002	97,13 ± 0,28
Ранний нейросифилис	1,25 ± 0,013***	0,41 ± 0,01***	55,14 ± 3,02***
Поздний нейросифилис	1,11 ± 0,013***	0,29 ± 0,014***	40,84 ± 1,79***

Примечание: различия достоверны относительно контрольной группы: * – $p < 0,05$, ** – $p < 0,01$, *** – $p < 0,001$.

Выводы

В результате исследования скоростных показателей кровотока в церебральных сосудах у больных нейросифилисом было обнаружено снижение скоростных характеристик ЛСК (пиковой, средней, диастолической скоростей кровотока). Наиболее выраженные изменения определялись в группе позднего нейросифилиса. Гемодинамически значимой асимметрии мозгового кровотока ни в одной группе обнаружено не было.

Состояние регионального периферического сосудистого сопротивления у больных нейросифилисом характеризовалось снижением упруго-эластических свойств артерий за счет повышения индексов S/D и RI.

В результате проведенных гипер- и гипокапнических функциональных проб обнаружено снижение реактивности церебральных артерий.

Полученные нами результаты согласуются с данными Самцова А.М. и Одинак О.М. (1998), которые сообщали о гемоциркуляторных нарушениях у больных ранними формами сифилиса. Эти нарушения были обусловлены, по-мнению авторов, воспалительным повреждением сосудистой

стенки мозговых артерий инфекционно-аллергического генеза и нарушением регуляции тонуса сосудов со стороны автономной нервной системы, формирующееся вследствие действия цитокинов на диэнцефальные структуры.

Таким образом, проведенное исследование доказывает существование нарушений мозговой гемодинамики у больных нейросифилисом. Ультразвуковая допплерография позволяет объективизировать нарушения мозгового кровообращения у больных нейросифилисом и осуществлять мониторинг состояния сосудистой системы в ходе лечения.

Список литературы

1. Богомолов В.В. Показатели церебральной гемодинамики по данным транскраниальной допплерографии у больных ранними формами сифилиса: автореф. дис. ... канд. мед. наук. – СПб., 2004. – 19 с.

2. Васильева О.А., Казиев А.Х., Кубрин Е.А. Патогенетические особенности течения позднего нейросифилиса // Фунд. исследования. – 2012. – № 2. – С. 35–38.

3. Казиев А.Х. Церебральная гемодинамика при ранних и поздних проявлениях нейросифилиса // Мед. вестн. Северного Кавказа. – 2010. – № 4. – С. 10–13.

4. Катунин Г.Л. Анализ заболеваемости и качества лабораторной диагностики нейросифилиса в Российской Федерации // Вестн. дерматологии и венерологии. – 2011. – № 3. – С. 18–26.

5. Колоколов О.В. Сифилитический церебральный васкулит : возможности диагностики // Журнал неврологии и психиатрии. – 2012. – № 4. – С. 11–17.

6. Красносельских Т.В. Суставной синдром в практике дерматовенеролога. Нейросифилис / Т.В. Красносельских, К.Н. Монахов, Е.В. Соколовский. – СПб.: Сотис, 2001. – С. 72–270.

7. Кубанова А.А. Клинические рекомендации по ведению больных инфекциями, передаваемыми половым путем, и урогенитальными инфекциями / И.Н. Авдиенко, А.Л. Бакулев, В.В. Гладько, М.И. Глузмин; под общ. ред. А.А. Кубановой. – М.: ДЭКС-Пресс, 2012. – 112 с.

8. Лукьянов А.М., Михайлова Е.А., Дорох Е.А. Параклинические методы исследования в диагностике нейросифилиса // Здравоохранение. – 2009. – № 1. – С. 55–61.

9. Назаренко Т.В. Клинические проявления и функциональное состояние мозговой гемодинамики манифестных форм раннего нейросифилиса: автореф. дис. ... канд. мед. наук. – Новосибирск, 2005. – 17 с.

10. Никоненко М.В. Особенности мозговой гемодинамики при раннем нейросифилисе: автореф. дис. ... канд. мед. наук. – СПб., 2001. – 24 с.

11. Одинак О.М., Никоненко М В. Нарушения мозгового кровообращения в разные периоды сифилиса // Журнал дерматовенерологии и косметологии. – 2001. – № 2. – С. 53–55.

12. Родиков М.В. Нейросифилис // Журнал неврологии и психиатрии. – 2009. – № 2. – С. 78–81.

13. Самцов А.В. Нейросифилис. Современные представления о диагностике и лечении: руководство для врачей / А.В. Самцов, И.Н. Теличко, А.М. Иванов [и др.] / под ред. А.В. Самцова. – СПб.: СпецЛит, 2006. – 128 с.

14. Chung K.Y. Detection of Treponema pallidum by polymerase chain reaction in the cerebrospinal fluid of syphilis patients // Yonsei Medical Journal. – 1994. – Vol. 35. – no. 2. – P. 190–197.

15. Lukehart S.A. Invasion of the central nervous system by Treponema pallidum: implications for diagnosis and treatment // Ann. Intern. Med. – 1988. – Vol. 109. – no. 11. – P. 855–862.

References

1. Bogomolov V.V. Pokazateli cerebral›noj gemodinamiki po dannym transkranial›noj dopplerografii u bol›nyh rannimi formami sifilisa: Avtoref. dis. kand. med. nauk. Sankt-Peterburg. 2004. 19 p.

2. Vasil›eva O.A., Kaziev A.H., Kubrin E.A. Patogenetich-eskie osobennosti techenija pozdnego nejrosifilisa // Fund. issledovanija. 2012. no. 2. pp. 35–38.

3. Kaziev A.H. Cerebralnaja gemodinamika pri rannih i pozdnih projavlenijah nejrosifilisa // Med. vestn. Severnogo Kavkaza.2010. no. 4. pp. 10–13.

4. Katunin G.L. Analiz zabolevaemosti i kachestva laboratornoj diagnostiki nejrosifilisa v Rossijskoj Federacii // Vestn. dermatologii i venerologii. 2011. no. 3. pp. 18–26.

5. Kolokolov O.V. Sifiliticheskij cerebral›nyj vaskulit : vozmozhnosti diagnostiki // Zhurnal nevrologii i psihiatrii.2012. no. 4. pp. 11–17.

6. Krasnosel'skih T.V. Sustavnoj sindrom v praktike dermatovenerologa.Nejrosifi lis./ T.V. Krasnosel'skih, K.N. Monahov, E.V. Sokolovskij.SPb.: Sotis, 2001. pp. 72–270.

7. Kubanova A.A. Klinicheskie rekomendacii po vedeniju bol›nyh infekcijami, peredavaemymi polovym putem, i urogenital›nymi infekcijami / I.N. Avdienko, A.L. Bakulev, V.V. Glad›ko, M.I. Gluzmin; pod obshh. red. A.A. Kubanovoj. M.: DEKS-Press 2012. 112 p.

8. Lukjanov A.M., Mihajlova E.A., Doroh E.A. Paraklinicheskie metody issledovanija v diagnostike nejrosifilisa // Zdravoohranenie.2009. no. 1. pp. 55–61.

9. Nazarenko T.V. Klinicheskie projavlenija i funkcional›noe sostojanie mozgovoj gemodinamiki manifestnyh form rannego nejrosifilisa: Avtoref. dis. kand. med. nauk. Novosibirsk. 2005. 17 p.

10. Nikonenko M.V. Osobennosti mozgovoj gemodinamiki pri rannem nejrosifilise: Avtoref. dis. kand. med. nauk. Sankt-Peterburg. 2001. 24 p.

11. Odinak O.M., Nikonenko M V. Narushenija mozgovogo krovoobrashhenija v raznye periody sifilisa // Zhurnal dermatovenerologii i kosmetologii. 2001. no. 2. pp. 53–55.

12. Rodikov M.V. Nejrosifilis // Zhurnal nevrologii i psihiatrii. 2009. no. 2. pp. 78–81.

13. Nejrosifilis. Sovremennye predstavlenija o diagnostike I lechenii: rukovodstvo dlja vrachej / A.V. Samcov, I.N. Telichko, A.M. Ivanov [i dr.] / pod red. A.V. Samcova. SPb.: SpecLit, 2006. 128 p.

14. Chung K.Y. Detection of Treponema pallidum by polymerase chain reaction in the cerebrospinal fluid of syphilis patients // Yonsei Medical Journal. 1994. Vol. 35. no. 2. pp. 190–197.

15. Lukehart S.A. Invasion of the central nervous system by Treponema pallidum: implications for diagnosis and treatment // Ann. Intern. Med. 1988. Vol. 109. no. 11. pp. 855–862.

Рецензенты:

Корнишева В.Г., д.м.н., профессор кафедры дерматовенерологии, ГОУ ВПО СЗГМУ им. И.И. Мечникова, НИИ Медицинской микологии им. П.Н. Кашкина, г. Санкт-Петербург;

Данилов С.И., д.м.н., профессор кафедры дерматовенерологии, ГОУ ВПО СЗГМУ им. И.И. Мечникова, г. Санкт-Петербург.

Работа поступила в редакцию 30.11.2013.