УДК 616.716.4-001.5-08

РОЛЬ МЕТАЛЛООСТЕОСИНТЕЗА В ЛЕЧЕНИИ ПЕРЕЛОМОВ НИЖНЕЙ ЧЕЛЮСТИ

Медведев Ю.А., Куценко Р.В.

ГОУ ВПО «Первый МГМУ им. И.М. Сеченова», Москва, e-mail: kutsenko.roman@gmail.com

Произведен анализ показателей объективных методов исследования пародонта у пациентов с переломами нижней челюсти в пределах зубного ряда. Для изучения динамики состояния пародонта проводились специализированные исследования: индекс PMA, модифицированный C. Parma, пародонтальный индекс по Russel, индекс гигиены полости рта по J.C. Green и J.R. Vermillion. Все пациенты обследованы в трех периодах: до лечения; через 30 суток после оперативного лечения или фиксации проволочных шин; спустя 6 месяцев после окончания лечения. В результате установлена зависимость проявления патологических процессов полости рта от применяемых методов лечения: доказано негативное влияние иммобилизирующих конструкций на состояние краевого пародонта, частоту возникновения и тяжесть воспалительно-деструктивных явлений. Подтверждена непричастность факта проведения операции металлоостеосинтеза нижней челюсти к развитию патологии пародонта.

Ключевые слова: перелом нижней челюсти, шинирование, металлоостеосинтез, воспалительные заболевания пародонта

THE ROLE OF OSTEOSYNTHESIS IN CASES OF MANDIBULAR FRACTURE

Medvedev J.A., Kutsenko R.V.

I.M. Sechenov First Moscow State Medical University, Moscow, e-mail: kutsenko.roman@gmail.com

The analysis of objective indicators of periodontal research methods in patients with mandibular fractures within the tooth arch. In order to study the dynamics of periodontal status we were use special studies: the PMA index modified by C. Parma, Russel's periodontal index and index of oral hygiene by J.C.Green & J.R. Vermillion. All patients have been tested in three periods: before treatment, 30 days after surgery or commiting intermaxillary fixation, 6 months after the treatment ends. As a result, the dependence of the mouth pathological processes manifestations is approved. The applied methods of wire immobilization had negative impact on the state of periodontal health, incidence and severity of the inflammation and destructive processes. The fact of non-participation of the osteosynthesis surgery of the lower jaw to the development of periodontal inflammation is confirmed.

Keywords: mandibular fracture, intermaxillary fixation, osteosynthesis, periodontal inflammation

Переломы костей лицевого скелета составляют 3,2–5,8 % общего количества травм. Основная доля повреждений лицевых костей приходится на переломы нижней челюсти, с которыми в специализированные лечебные учреждения обращаются от 77,0 % до 90,0 % пострадавших [2, 3]. С учетом роста случаев челюстно-лицевой травмы проблема полноценной и всеобъемлющей специализированной помощи при переломах нижней челюсти остается актуальной.

Лечение данной категории больных осуществляется как консервативными (ортопедическими), так и оперативными способами; нередко используют и комбинацию этих двух основных видов специализированного лечения.

Ортопедические методы, наиболее распространенные в клинической практике и, по мнению различных авторов, составляют до 87 % от общего числа проводимых лечебных мероприятий [1, 5]. Данные способы предусматривают закрепление и иммобилизацию отломков нижней челюсти с помощью внутриротовых шин, главным образом, проволочных назубных с межчелюстным вытяжением. Чаще всего, это индивидуальные шины Тигерштедта, предложенные им ещё в 1915 г.; или стандартные шины Васильева, которые фиксируются на зубах в пришеечной области с помощью лигатурной проволоки. Наряду с этим необходимо отметить следующий факт: как в момент фиксации шин, так на протяжении всего времени нахождения их в полости рта происходит неизбежная травма маргинальной части периодонтального комплекса. Положение усугубляется наличием межчелюстной фиксации, в условиях которой эффективность традиционных средств гигиены полости рта резко снижается. Значительное ухудшение гигиенического состояния ротовой полости в сочетании с травмирующим воздействием фиксирующих конструкций приводит к развитию патологии в области маргинального пародонта, либо последняя усугубляет уже имеющуюся [4].

Оптимальный метод выбора лечения переломов нижней челюсти в основном определятся их анатомо-топографической локализацией и разновидностью, наличием зубов и сопутствующих осложнений, сроками оказания специализированной помощи.

Целью настоящего исследования является улучшение системы лечения и реабилитации больных с переломами нижней челюсти.

Материалы и методы исследования

Работа выполнялась в клинике челюстно-лицевой хирургии Первого МГМУ им. И.М. Сеченова за

период с сентября 2007 по май 2010 г. Проводилось лечение и наблюдение за больными с переломами нижней челюсти различной локализации. За указанный период времени было обследовано 132 пациента.

В рамках обследования пациентов применяли общеклинические методы: выясняли жалобы, анамнез, оценивали общее состояние пациентов по органам и системам и местный статус, выполняли клинические анализы крови и мочи (общий анализ крови, общий анализ мочи, биохимический анализ крови), определяли группу крови, резус-фактор; проводили анализы на наличие антигенов к вирусам ВИЧ, гепатита В, гепатита С, реакцию Вассермана. Кроме вышеперечисленных методик применялись специализированные способы оценки состояния краевого пародонта: индекс РМА, модифицированный C. Parma, **пародонтальный индекс по** Russel, индекс гигиены полости рта по J.C. Green и J.R. Vermillion.

Обследование производилось в трех периодах: до наложения шины или оперативного лечения, сразу после снятия шин или через 20–30 суток после металлоостеосинтеза и спустя 3–6 месяцев.

В ходе лечения применялись оперативные, консервативные (ортопедические) методы и их сочетание.

В качестве оперативных способов лечения использовались методы металлоостеосинтеза с применением стандартных титановых мини-пластин и сверхэластичных конструкций из никелида титана с памятью формы. Ортопедический метод подразумевал безоперативное лечение переломов нижней челюсти с применением иммобилизации при помощи индивидуальных бимаксиллярных шин Тигерштедта. К способу иммобилизации нижней челюсти отнесен также метод полужесткой фиксации, при котором неподвижность обеспечивалась за счет системы установленных ортодонтических винтов и резиновых тяг.

Курс ортопедического лечения получили 54 (40,9%) пациента, 44 (33,3%) человека пролечены с применением шинирования и металлоостеосинтеза, 18 (13,6%) пациентам произведен металлоостеосинтез без дополнительной иммобилизации нижней челюсти, 9 (6,8%) пациентам выполнена иммобилизация нижней челюсти при помощи полужесткой фиксации и 7 (5,4%) пациентам выполнен металлоостеосинтез в сочетании с полужесткой фиксацией.

Распределение обследованных пациентов по клиническим группам

Виды проведенного оперативного лечения	Подгруппа	Группа	Количество пациентов
Шинирование при помощи круглых шин Тигерштедта	Iа	I	98
Металлоостеосинтез нижней челюсти + Шинирование при помощи круглых шин Тигерштедта	Iб		
Металлоостеосинтез нижней челюсти	-	II	18
Металлоостеосинтез нижней челюсти + полужесткая иммобилизация	IIIа	III	16
Полужесткая иммобилизация	IIIб		

С учетом степени травмирования краевого пародонта в ходе манипуляций при лечении переломов нижней челюсти для проведения сравнительного анализа нами было выделено три клинические группы (таблица).

Результаты исследования и их обсуждение

Результаты проведенного исследования показали значительную разницу в интенсивности возникновения и развития патологий краевого пародонта.

Особое внимание было обращено на гигиеническое состояние полости рта. В группе I, где всем пациентам выполнен комплекс процедур обязательным компонентом которого было шинирование круглыми шинами, отмечалось значительное ухудшение показателя индекса гигиены по Green-Vermilion на протяжении периода иммобилизации. После снятия бимаксиллярных шин, данный показатель снижался, и, на момент контрольного осмотра через 6 месяцев, только в 26,53% приходил в норму.

Ухудшение состояния гигиены связано с несколькими факторами. Основным из них является формирование множества ретенционных пунктов в полости рта, способствующих появлению и накоплению зубных бляшек. Неэффективность традиционных способов чистки зубов по отношению к шинам и лигатурам, которые их фиксируют, влечет за собой прогрессирование структуризации над- и поддесневых зубных камней.

Вышеописанные тенденции и травматизация краевого пародонта во время процедуры шинирования приводят к возникновению или прогрессированию уже имеющихся воспалительных процессов. Такой вывод исходит из анализа показателей пародонтального и РМА индексов в динамике.

Так количество пациентов, не имеющих пародонтита за весь период наблюдения, снизилось с 79 (80,61%) до 52 человек (53,06%). Количество больных без явлений гингивита снизилось с 57 (58,16%) до 14 (14,29%). Прогресс воспалительных явлений как в количественном отношении, так и в качественном наблюдался среди 85,17% испытуемых группы I. В ходе исследования отмечено, что тенденции возникновения изменений в пародонте имели место как среди пациентов группы Iа так и среди пациентов группы Iб, что доказывает непричастность выполненного остеосинтеза к развитию патологии краевого пародонта (табл. 2).

Проведенный нами анализ клинической картины и объективных показателей, описывающих состояние краевого пародонта во II группе, пациентам которой не производилась иммобилизация, позволяет

сделать следующее заключение. Состояние краевого пародонта испытуемых было интактным при поступлении и оставалось неизменным в течение всего периода исследования. Колебания индекса гигиены по Green-Vermilion, связаны со щадящим режимом повседневного ухода за состоянием полости рта ввиду возникновения посттравматического и послеоперационного отеков. Транзиторные изменения данного показателя не оказывают значительного влияния на краевой пародонт и не вызывают воспалительных явлений, что доказано при анализе объективных показателей (табл. 3).

Таблица 2

Сравнительная характеристика показателей средних значений индексов объективного исследования пародонта групп Iа и Iб в динамике

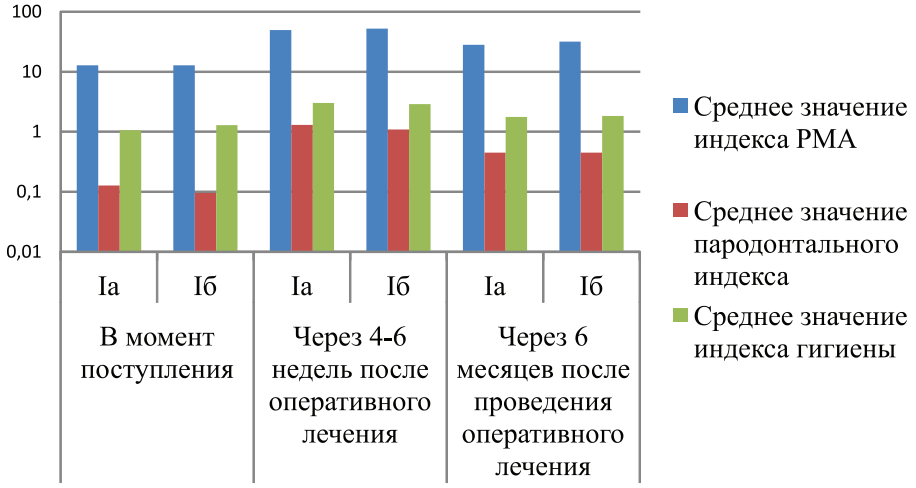

Таблица 3

Корреляция средних показателей объективного исследования пародонта у пациентов II группы

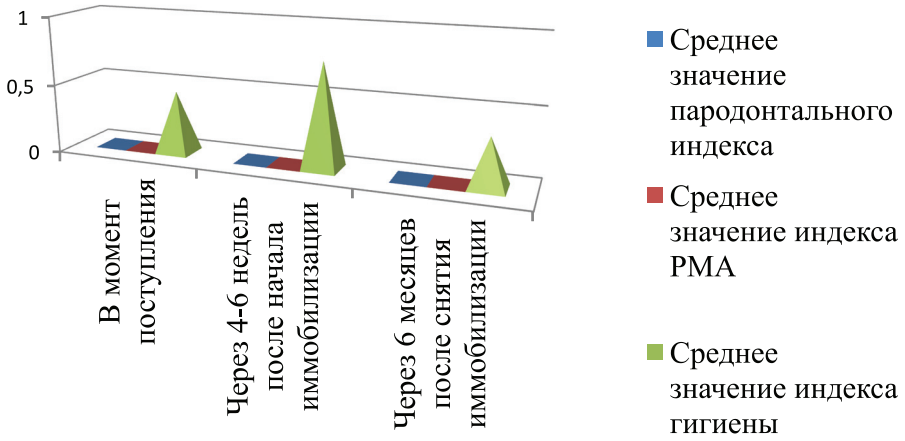

Вышеизложенное позволяет сделать вывод о том, что травма костной ткани нижней челюсти не способствует возникновению воспалительных явлений в краевом пародонте, которые развиваются только в случае непосредственного и длительного воздействия иммобилизирующих конструкций.

Анализ данных, полученных в ходе исследования испытуемых III группы, показал схожую картину по сравнению с группой II. Краевой пародонт пациентов оставался интактным во все периоды контрольных измерений и не зависел от незначительных колебаний уровня гигиены во время лечения.

Несмотря на положительные результаты лечения данным способом, хотелось бы отметить следующие негативные факторы, являющиеся прямым следствием имплантации титановых мини-винтов.

Во-первых, процедура имплантации винтов связана с риском нанесения травмы корневым частям зубов, находящихся в непосредственной близости от имплантата. Подобные травмы приводили к возникновению явлений периодонтита, которые но-

сили транзиторный характер; в редких случаях требовали эндодонтического лечения в связи с возникающим острым ретроградным пульпитом.

Во-вторых, местные осложнения, связанные непосредственно с травмой слизистой оболочки полости рта, вызывают возникновение травматических пиогенных гранулем и пролежней на месте соприкосновения резиновой тяги с мягкими тканями.

Хотя подобные ограниченные изменения краевого пародонта носят полностью обратимый характер, они являются причиной жалоб пациентов на дискомфорт и боли в данных локализациях.

В результате проведенного сравнительного анализа состояния краевого пародонта трех выделенных групп пациентов нами выявлено неоспоримое преимущество хирургического метода лечения переломов нижней челюсти.

Выполнение металлоостеосинтеза без дополнительной иммобилизации бимаксиллярными шинами в до- и послеоперационный период позволяет не только добиваться консолидации отломков нижней челюсти в стандартные сроки, но и сохранить состояние пародонта интактным.

В ходе работы нами установлено, что комплекс мер по восстановлению функции нижней челюсти при переломах нижней челюсти может не включать в себя иммобилизацию бимаксиллярными шинами или тягами на имплантированных титановых мини-винтах (полужесткая фиксация) лишь в том случае, если в план лечения входит стабильный металлоостеосинтез. Стабильности фиксации и готовность нижней челюсти к нагрузке сразу после оперативного лечения определяется методом и средством фиксации отломков. В ходе исследования нами выявлено, что подобного эффекта позволяет добиться метод металлоостеосинтеза с применением скоб из никелида титана.

Применение в качестве фиксаторов мини-скоб из никелида титана показало их высокую надежность и эффективность. Также, использование последних, упростило технику операции остеосинтеза, расширило возможности хирурга при различных вариантах локализации линии перелома.

Использование стабильного остеосинтеза с применением мини-скобок из никелида титана позволило исключить временную иммобилизацию нижней челюсти, и, как следствие, сохранить здоровье краевого пародонта.

Выводы

1. Инициализация воспаления в пародонте в результате нахождения в полости рта шин при переломах нижней челюсти является фактом, подтвержденным объективными методами исследования. Данная ситуация требует разработки новых подходов к лечению пациентов.

2. В результате проведенного сравнительного анализа состояния краевого пародонта трех выделенных групп пациентов нами выявлено преимущество хирургического метода в лечении переломов нижней челюсти.

Список литературы

1. Артюшкевич А.С. Сравнительная оценка оперативных способов лечения переломов нижней челюсти с позиций кровообращения, функции, биомеханики: автореф. дис. … канд. мед. наук. – Смоленск, 1995. – 49 с.

2. Зотов В.М. Комплексный подход к реабилитации стоматологических больных с множественной и сочетанной травмой челюстно-лицевой области // Актуальные вопросы стоматологии – 1992 – С. 81–85.

3. Иващенко Н.И. Сочетанная и множественная травма лица в общей статистике челюстно-лицевых повреждений // Лечение повреждений лица у пострадавших с множественной и сочетанной травмой. – Л., 1986. – С. 19–22.

4. Гавриленко М.С., Мозговая С.В, Физиотерапевтическое воздействие на пародонт у больных с внутриротовыми фиксирующими конструкциями при переломах нижней челюсти // Достижения, нерешенные проблемы и перспективы развития стоматологии на Урале: материалы итоговой науч.-практ. конф. – Екатеринбург, 1999. – С. 19–20.

5. Сысолятин П.Г. Внутриротовой остеосинтез устройствами из сплавов с эффектом памяти формы при переломах нижней челюсти // Актуальные вопросы хирургической стоматологии и челюстно-лицевой хирургии. – 1990 – С. 221–228.

References

1. Artjushkevich A.S. *Sravnitel'naja ocenka operativnyh sposobov lechenija perelomov nizhnej cheljusti s pozicij krovoobrawenija, funkcii, biomehaniki* / Avtoref. diss. … kand. med. nauk. Smolensk, 1995. 49 p.

2. Zotov V.M. *Kompleksnyj podhod k reabilitacii stomatologicheskih bolnyh s mnozhestvennoj i sochetannoj travmoj cheljustno-licevoj oblasti – Aktualnye voprosy stomatologii*. 1992. pp. 81–85.

3. Ivawenko N.I. *Sochetannaja i mnozhestvennaja travma lica v obwej statistike cheljustno-licevyh povrezhdenij – Lechenie povrezhdenij lica u postradavshih s mnozhestvennoj i sochetannoj travmoj*. L., 1986. pp. 19–22.

4. Gavrilenko M.S., Mozgovaja S.V. *Fizioterapevticheskoe vozdejstvie na parodont u bolnyh s vnutrirotovymi fiksirujuwimi konstrukcijami pri perelomah nizhnej cheljusti // Dostizhenija, nereshennye prblemy i perspektivy razvitija stomatologii na Urale* (Achievements, outstanding problems and prospects of development of dentistry in the Urals): Materialy itogovoj nauch.-prakt. konf. Ekaterinburg, 1999. pp. 19–20.

5. Sysoljatin P.G. *Vnutrirotovoj osteosintez ustrojstvami iz splavov s jeffektom pamjati formy pri perelomah nizhnej cheljusti – Aktualnye voprosy hirurgicheskoj stomatologii i cheljustno-licevoj hirurgii*. 1990. pp. 221–228.

Рецензенты:

Гунько В.И., д.м.н., профессор, зав. кафедрой челюстно-лицевой хирургии и хирургической стоматологии, ГОУ ВПО «Российский университет дружбы народов», г. Москва.

Рогинский В.В., д.м.н., профессор, зав. отделом детской челюстно-лицевой хирургии и стоматологии ФГБУ «Центральный научно-исследовательский институт стоматологии и челюстно-лицевой хирургии» Министерства здравоохранения и социального развития РФ, г. Москва.

Работа поступила в редакцию 20.02.2012.