УДК 617-089.844

ПРОФИЛАКТИКА И ЛЕЧЕНИЕ РУБЦОВЫХ СТРИКТУР ПИЩЕВОДА

Климашевич А.В., Никольский В.И., Богонина О.В., Антонов В.В.

ГОУ ВПО «Пензенский государственный университет», Пенза, e-mail: klimashevich78@mail.ru

Проблема выбора тактики и способа лечения рубцовых стриктур пищевода остается актуальной. Использование временного стентирования нитиноловыми эндопротезами у больных при постоянно рецидивирующих доброкачественных стриктурах пищевода является манипуляцией, альтернативной бужированию, позволяющей получить стойкую ремиссию заболевания в 75% случаев. Основным методом профилактики и раннего лечения постожоговых рубцовых стриктур является своевременная дилатация пищевода, которую необходимо выполнять на 30–40 сутки с момента получения ожога биодеградируемыми коллагеновыми стентами. Основная проблема стентирования при постожоговых рубцовых стриктурах – миграция стента в дистальные отделы пищеварительного тракта. Использование визуальной фиксации стента к ушной раковине пациента за нить, выведенную через носовую хоану, позволяет контролировать явление миграции, тем самым снизить риск осложнений.

Ключевые слова: пищевод, стриктура, стент

PREVENTION AND TREATMENT OF CICATRICIAL STRICTURES OF THE ESOPHAGUS

Klimashevich A.V., Nikolskiy V.I., Bogonina O.V., Antonov V.V.

Penza State University, Penza, e-mail: klimashevich78@mail.ru

The problem of choice of tactics and a method of treating of cicatricial strictures of the esophagus remains relevant. The using of temporary stenting with nitinol stents in patients with permanent recurrent benign strictures of the esophagus is alternative for esophageal bougienage, allowing a stable remission of the disease in 75% of cases. The main method of prevention and early treatment of cicatricial postburn strictures is timely dilation of the esophagus. We believe that it is necessary should be used for this manipulation biodegradable collagen stents on the 30–40 day after the burn of the esophagus. The main problem of stenting of postburn cicatricial strictures is the migration of the stent in the distal parts of the digestive tract. The use of visual fixation of the stent to the patients ear to the cord, derived through the nasal hwang, allows you to control the phenomenon of migration, thus reducing the risk of complications.

Keywords: esophagus, stricture, the stent

Возникновение постожоговых рубцовых стриктур пищевода занимает второе место среди всех заболеваний этого органа и достигает 75%. Если, по данным зарубежных авторов, отмечается тенденция к уменьшению числа больных с постожоговыми рубцовыми стриктурами пищевода, то в России увеличивается количество случаев у детей, лиц молодого и трудоспособного возраста [1].

В последнее время для реканализации стриктур широко применяются различные варианты интубации пищевода. Традиционно эта патология лечится при помощи бужирования и баллонной дилатации. Перспективным направлением является стентирование саморасширяющимися эндопротезами. Однако использование стентов у больных с постожоговыми рубцовыми сужениями сейчас остается дискутабельным. Одни авторы расценивают установку стента в зону стриктуры как длительную дилатацию и указывают на устранение дисфагии в 48% случаев с отсутствием необходимости в дальнейшем лечении [8]. По данным других авторов, такая манипуляция сопровождается тяжелыми осложнениями, общая доля которых доходит до 30% [7]. Хотим поделиться клиническим опытом профилактики и лечения постожоговых стриктур пищевода методом стентирования.

Цель исследования: выбрать оптимальные сроки, методы профилактики и лечения доброкачественных постожоговых рубцовых стриктур пищевода.

Материалы и методы исследования

За период с 2004 по 2010 год в хирургическом отделении Пензенской областной клинической больницы им. Н.Н. Бурденко находился на лечении 261 человек с постожоговой рубцовой стриктурой пищевода. 21 пациенту (18 мужчинам и 3 женщинам) выполнено временное стентирование пищевода. Всем остальным больным проводилось ортоградное форсированное бужирование по нити и струне направителю.

Возраст пациентов составил от 25 до 79 лет. В 62% случаев рубцовые стриктуры сформировались после ожога пищевода уксусной кислотой, в 24% – щелочью и в 14% случаев – другими агрессивными жидкостями. Высокие стриктуры наблюдались у 3 человек (14%), срединные – у 4 пациентов (19%), низкие – у 9 (43%), комбинированные – у 5 (24%). По протяженности имелись короткие, трубчатые, четкообразные, тотальные сужения.

У 16 пациентов использовали методику временного стентирования пищевода саморасширяющимися нитиноловыми стентами. Данные больные имели длительную (более 6 месяцев), непрерывно рецидивирующую постожоговую рубцовую стрикту-

ру и находились на поддерживающем бужировании с частотой 12–15 раз в год. Лечение таких больных поддерживающим бужированием нельзя признать удовлетворительным. Всего за анализируемый период времени в нашей клинике зарегистрировано 23 (8,8 %) данных пациента, 7 из которых от предложенного стентирования отказались. Перед манипуляцией всем больным проводили фиброгастродуоденоскопию и рентгенологическое исследование пищевода с контрастированием для определения локализации, протяженности и характера стриктуры, степени сужения пищевода. При выраженности стеноза до стентирования выполняли курс ортоградного форсированного бужирования до № 40 бужа по нити и струне направителю. Введение стента в пищевод осуществляли после премедикации под местной анестезией в положении пациента на левом боку. После предварительно выполненной максимальной дилатации стриктуры и проведенной противоотечной терапии, под эндоскопическим контролем за место стриктуры устанавливали металлический проводник. По проводнику в проецируемое место стриктуры на доставляющем устройстве заводили покрытый нитиноловый саморасширяющийся стент. Проксимальный конец стента устанавливали на 2,0–3,0 см выше края стриктуры. Удерживая поршень в неподвижном состоянии, освобождали стент из системы. Последний оставался в месте стриктуры, в течение 3–5 суток расправлялся. Проводник извлекали.

У 8 пациентов использовали методику внешней фиксации стента для контроля за его дислокацией в дистальные отделы желудочно-кишечного тракта. Стент фиксировали к ушной раковине пациента за нить, выведенную через носовую хоану.

Размеры эндопротеза выбирали индивидуально. Обязательным условием стентирования являлось применение саморасширяющихся нитиноловых конструкций, полностью покрытых, с целью предотвращения врастания их в окружающие ткани.

Контроль за положением стента и проходимостью пищевода осуществляли с помощью эндоскопического и рентгенологического исследований.

5 пациентам было выполнено стентирование пищевода биодеградируемыми коллагеновыми стентами на 30–40 сутки с момента получения ожога: с целью раннего лечения и профилактики формирования постожоговой рубцовой стриктуры.

С целью лечения рассасывающиеся коллагеновые стенты были установлены 3 пациентам, имеющим клинические признаки дисфагии и явление стеноза пищевода по данным фиброгастродуоденоскопии, рентгеноскопии. С целью профилактики стентирование пищевода выполнено 2 пациентам с высоким риском формирования рубцовой стриктуры в отдаленном периоде (без клиники дисфагии). Отбор пациентов на раннее и профилактическое стентирование проводили с помощью нейросетевой модели прогнозирования рубцовых стриктур. Последняя создана нами на основе клинико-диагностических критериев неблагоприятного течения постожоговых рубцовых стриктур, выявленных ретроспективным анализом историй болезни 536 пациентов, пролеченных в отделении токсикологии с ожогами пищевода.

Установку биодеградируемых эндопротезов осуществляли по классической методике. Для закрепления позиции стента на время окончательного расправления и контроля за его миграцией до начала врастания в слизистую пищевода (первые 2 недели) проводили временную визуальную фиксацию стента за нить к ушной раковине пациента.

Результаты исследования и их обсуждение

Процедуру стентирования большинство пациентов переносили удовлетворительно, хотя она была сопряжена с известным дискомфортом.

Технические осложнения манипуляции отмечены у 2 больных (9,5 %): в связи с тем, что полное раскрытие стента происходит не сразу, не удалось удалить доставляющую систему с оливой. Последняя отделена и эвакуирована естественным путем (отделение оливы предполагается благодаря конструктивным особенностям доставляющего устройства). Других осложнений во время выполнения стентирования не наблюдали.

У всех больных с дисфагией на следующие сутки, у многих уже после стентирования, появилась возможность приема пищи. Спустя 3–5 суток явления дисфагии полностью исчезли.

Из ранних осложнений имели место боль и дискомфорт в грудной клетке, обусловленные давлением расширяющегося протеза на пищевод – 19, обильное слюнотечение – 4, тошнота и рвота (скорее всего рефлекторного характера) – 6, отсутствие аппетита – 4, субфебрилитет – 2. В течение последующих 3–4 суток все эти явления на фоне проводимой консервативной терапии регрессировали.

На этапе освоения методики наблюдали миграцию покрытых нитиноловых стентов в дистальные отделы желудочно-кишечного тракта у 4 пациентов (19 %). У 3 из них эндопротез дислоцировался в желудок.

В 2 случаях стенты были ретроградно извлечены за проксимальное кольцо с помощью гибкой эндоскопии. Хочется отметить возникшие сложности при извлечении стента, имеющего сегментарное строение – при потягивании за петлю для извлечения, уменьшаются в диаметре только проксимальная и дистальная часть конструкции, а сам стент на всем протяжении остается в раскрытом состоянии, что создает сложности для манипуляции в ограниченном пространстве. В одном случае эндоскопические попытки извлечения мигрировавшего в желудок стента оказались безуспешными, оборвалась проксимальная петля. В результате неэффективности проводимых мероприятий пациенту под местной анестезией выполнена операция – гастротомия, антеградное извлечение стента через гастростому.

У 1 пациента на фоне мнимого благополучия стент мигрировал в дистальные

отделы подвздошной кишки и вызвал пролежень кишки в проекции проксимального и дистального концов протеза (рис. 1, 2). Это потребовало выполнения оперативного вмешательства в экстренном порядке. Выполнена лапаротомия, резекция участка подвздошной кишки с анастомозом конец в конец.

Рис. 1. Стент, мигрировавший в подвздошную кишку у пациента Н.

У 1 пациента имело место возникновение грануляционного стеноза по краям проксимального отдела стента на фоне нахождения его в просвете пищевода в течение 3 месяцев. С помощью эндоскопической петли стент подтянут и удален.

Следует отметить, что миграции покрытых нитиноловых стентов имели место в период накопления нами технического опыта по стентированию, когда методику визуальной фиксации стента еще не применяли.

Анализируя сроки миграции, выявили, что стенты дислоцировались на 40–60 сутки с момента установки. По всей видимости, за этот промежуток времени стриктура полностью реканализировалась.

Экспозиция протезов в просвете пищевода в среднем составила 1,5–2 месяца. У пациентов с внешней фиксацией стента сигналом к удалению последнего являлся симптом натяжения фиксирующей нити.

В процессе дальнейшего наблюдения у 100% пациентов, подвергшихся стентированию покрытыми нитиноловыми саморасширяющимися эндопротезами, наступило эффективное улучшение проходимости пищевода. После извлечения нитиноловых конструкций у 12 (75%) больных достигнута стойкая ремиссия. Срок наблюдения составил 3 года. Явления дисфагии не отмечается. У 4 человек развился рецидив стриктуры, что явилось показанием к выполнению реконструктивной восстановительной операции.

Установленные рассасывающиеся коллагеновые стенты, как с лечебной, так с профилактической целью, позволили избежать стенозирования пищевода и добиться хороших результатов лечения. За период наблюдения 6–8 месяцев у 5 больных (100%) рестенозирования не наблюдали. Эффект каркасного действия стентов продолжался на протяжении 45–60 суток. Полная их биодеградация наступала в среднем в течение 3–4 месяцев (рис. 3, 4, 5).

Рис. 2. Пролежни подвздошной кишки, вызванные нитиноловым стентом

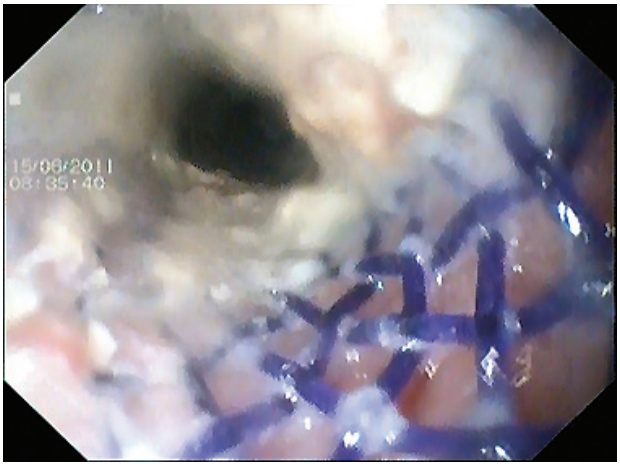

Рис. 3. Фиброгастродуоденоскопия пациента З. через 1 неделю после имплантации биодеградируемого стента

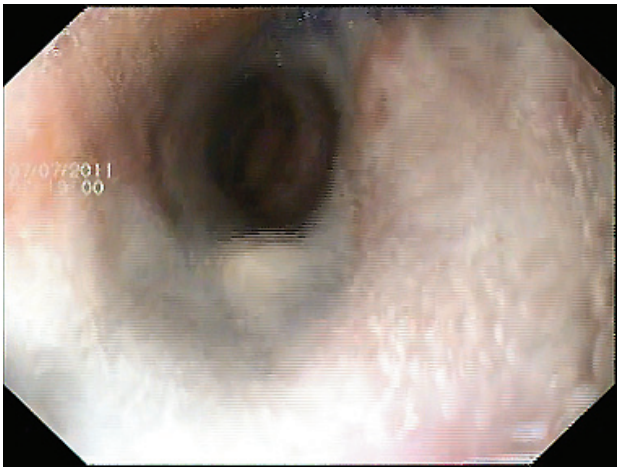

Рис. 4. Фиброгастродуоденоскопия пациента З. через 1 месяц после имплантации биодеградируемого стента

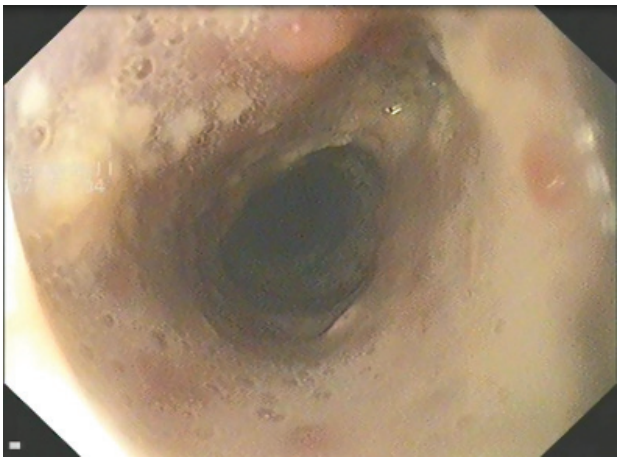

Рис. 5. Фиброгастродуоденоскопия пациента З. через 3 месяца после имплантации биодеградируемого стента

Учитывая современные подходы к внедрению щадящих методик лечения в клиническую практику, считаем, что оптимальным способом реканализации постоянно рецидивирующих постожоговых стриктур пищевода является временное протезирование нитиноловыми стентами. Стентирование позволяет равномерно, дозировано и надежно дилатировать стриктуру в отличие от традиционных методов лечения.

Несмотря на большое количество предложенных методик бужирования и баллонной дилатации, данные манипуляции остаются высоко травматичными и влекут за собой множество негативных последствий. Успешное применение баллонной дилатации постожоговых рубцовых стриктур возможно только при коротких стриктурах (до 5 см), при наличии достаточного (не менее 3 мм) диаметра просвета и одиночном поражение пищевода. Обычно адекватно расширить рубцовую стриктуру (до 13–15 мм) и восстановить почти нормальный пероральный прием пищи удается за 4–5 сеансов. Однако в дальнейшем у большинства больных в достаточно короткий период постепенно развивается рестеноз [3].

Бужирование считается технически неосуществимым при невозможности провести буж через стриктуру из-за ее ригидности или невозможности провести через стриктуру струну-проводник. Образующиеся при использовании этого метода глубокие одномоментные надрывы в области стриктуры впоследствии заживают с образованием грубого рубца, что приводит к быстрому рестенозу [2]. 30–40 % «бужируемых» стриктур в последующем рецидивируют [9].

Однократная установка стента – более легко переносимая манипуляция для пациента, чем этапное бужирование или баллонная дилатация.

При своевременном проведении комплекса профилактических мер, основой которых является дилатационная терапия, исход в рубцовый стеноз пищевода наблюдается менее чем в 10 %, а без этого в 73 % [2]. На основании этого считаем необходимым выявлять пациентов с прогностически неблагоприятным течением постожоговой рубцовой стриктуры: позднее стенозирование, непрерывно рецидивирующее течение, полная облитерация пищевода. Отбор пациентов следует проводить на основании прогноза, созданного нейросетевой моделью. С целью предотвращения неблагоприятного исхода заболевания следует проводить как ранние лечебные манипуляции (при дисфагии и явлении стеноза при ФГДС и рентгеноскопии), так и профилактические (при отсутствии клиники дисфагии, но при наличии клинико-диагностических критериев неблагоприятного течения стриктуры).

Оптимальным сроком для начала инвазивных манипуляций считаем 30–40 сутки с момента получения ожога. Экспериментальные исследования Ф.З. Сапегиной (2005) показали, что дилатация, проведенная на 30–40 сутки с момента травмы, препятствует формированию рубцовой ткани в просвете пищевода [4]. Вмешательство в ранние сроки (в первые 2 недели) увеличивает вероятность возникновения осложнений в виде кровотечения и перфорации пищевода, нарушает процессы заживления в поврежденной стенке органа, приводит к формированию грубой рубцовой деформации [3, 4]. В то же время инвазивные манипуляции в поздние сроки (40–60 сутки) применяются при прочно сформированной рубцовой стриктуре, что часто приводит к непрерывным рецидивам ее образования [5].

С целью профилактики неблагоприятного течения заболевания и раннего лечения считаем целесообразным использование биодеградируемых коллагеновых стентов. Преимущества их несомненны – эффект каркасного действия протеза сохраняется до 2 месяцев, более длительный период времени дилатации в сравнении с традиционными методами, способность их к врастанию в слизистую пищевода исключает возможность миграции в дистальные отделы желудочно-кишечного тракта, нет необходимости их извлечения.

У пациентов с длительной (более 6 месяцев существования) непрерывно рецидивирующей стриктурой (рестенозирование более 3 раз в год), считаем оправданной методику временного стентирования пищевода нитиноловыми саморасщиряющимися эндопротезами, осуществляемую под контролем эзофагоскопии, рентгеноскопии. Применение саморасщиряющихся нитиноловых конструкций цельноплетеного строения, полностью покрытых, позволяет создать равномерную оптимальную нагрузку по всей площади воздействия и предотвратить врастание стента в окружающие ткани.

Единственной потенциальной проблемой является способность к дислокации эндопротеза в дистальные отделы желудочно-кишечного тракта. Считаем необходимым контролировать местонахождение стента, используя его визуальную фиксацию к ушной раковине пациента за нить, выведенную через носовую хоану. Данную методику также используем при установке рассасывающихся коллагеновых стентов для закрепления позиции протеза на время его окончательного расправления и начала врастания в слизистую пищевода в течение первых 2 недель (временная фиксация стента).

Одним из дискуссионных остается вопрос о времени необходимой экспозиции протеза в просвете пищевода. По данным H.Y. Song и соавторов (2000), применение нитиноловых покрытых стентов у больных с ожоговыми стриктурами пищевода на протяжении 8 недель является достаточным для заживления стриктуры [8]. Стентирование самораспрявляющимися металлически-

ми эндопротезами на длительный срок (от 6 до 16 месяцев) сопровождается тяжелыми осложнениями, исход которых непредсказуем: сужение просвета пищевода до 2–5 мм выше и ниже стента или его полная облитерация, отслойка внутреннего покрытия стента с частичным нарушением его просвета, разрастание грануляционной ткани по краям стента, протяженная рубцовая стриктура нижней трети пищевода, сформировавшиеся пищеводно-респираторные свищи [6]. На основании клинического опыта полагаем, что экспозиция стента до 2 месяцев надежно дилатирует стриктуру, позволяет получить выраженный и стабильный клинический эффект, предупреждает развитие поздних стриктур. У 100 % пациентов, подвергшихся стентированию, наблюдалось устранение дисфагии. У 75 % достигнута стойкая ремиссия. На фоне длительного нахождения (более 2 месяцев) стента в просвете пищевода возникает грануляционный стеноз.

Выводы

1. Основным методом профилактики и раннего лечения постожоговых рубцовых стриктур является своевременная дилатация пищевода, которую считаем необходимым выполнять на 30–40 сутки с момента получения ожога биодеградируемыми коллагеновыми стентами.

2. При сформированной длительной непрерывно рецидивирующей рубцовой стриктуре целесообразно применять временное стентирование покрытыми цельноплетеными нитиноловыми конструкциями продолжительностью не более 2 месяцев.

3. Использование визуальной фиксации стента к ушной раковине пациента за нить, выведенную через носовую хоану, позволяет контролировать явление миграции стента в дистальные отделы желудочно-кишечного тракта, тем самым снизить риск осложнений и непредсказуемых негативных последствий.

4. Профилактика и лечение постожоговых рубцовых стриктур пищевода методом стентирования имеет свои неоспоримые преимущества перед традиционными методами. Временное стентирование при длительной непрерывно рецидивирующей рубцовой стриктуре позволяет добиться стойкой ремиссии заболевания у 75 % пациентов.

Список литературы

1. Аллахвердян А.С. Лечение рубцовых стриктур пищевода: автореф. дис. … д-ра. мед. наук. – М., 2004.

2. Ванцян Э.Н., Тощаков Р.А. Лечение ожогов и рубцовых сужений пищевода. – М.: Медицина, 1971. – С. 260.

3. Галлингер Ю.И., Годжелло Э.А. Эндоскопическое лечение рубцовых стенозов пищевода // Эндоскопическая хирургия. – 2000. – №5. С. 33–39.

4. Сапегина Ф.З. Оптимальные сроки баллонной дилатации при химическом ожоге пищевода (экспериментальное исследование): автореф. дис. … канд. мед. наук. – М., 2005.

5. Смирнов А.А. Эндопротезирование самораспрявляющимися металлическими стентами при стенозирующих заболеваниях пищевода: автореф. дис. ... канд. мед. наук. – СПб., 2010.

6. Осложнения стентирования у больных с доброкачественными и злокачественными заболеваниями пищевода / Ф.А. Черноусов, Э.А. Годжелло, М.В. Хрусталева, А.Л. Шестаков // XI съезд хирургов Российской федерации. 25–27 мая 2011: материалы съезда. – Волгоград, 2011. – С. 388–389.

7. Repici A., Rondo G. Expandable Stents for Malignant Dysphagia // Tech. Gastrointest. Endosc. – 2008. – Vol. 10. – P. 175–183.

8. Song H.Y., Jung H.Y., Park S.I. et al. Covered retrievable expandable Nitinol stents in patients with benign esophageal strictures: initial experience // Radiology. – 2000. – № 217. – P. 551–557.

9. Spechler S.J. American gastroenterology association medical position statement on treatment of patients with dysphagia caused by benign disorders of the distal esophagus // Gastroenterology. – 1999. – Vol. 117. – P. 229–232.

10. Therasse E., Oliva V.L., Lafontaine E. et al. Balloon Dilation and Stent Placement for Esophageal Lesions: Indication, Methods, and Results // Radiographics. – 2003. – Vol. 23. – P. 89–105.

Рецензенты:

Митрошин А.Н., д.м.н., профессор, директор медицинского института Пензенского государственного университета (Минобрнауки России), г. Пенза.

Сиваконь С.В., д.м.н., профессор, зав. кафедрой травматологии, ортопедии и военно-экспериментальной медицины медицинского института Пензенского государственного университета (Минобрнауки России), г. Пенза.

Работа поступила в редакцию 29.10.2011.